Finn Geneser

Atlas Color de Histología

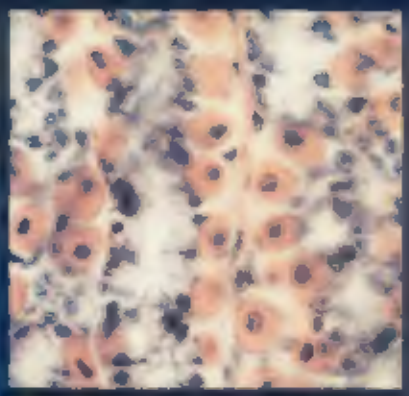
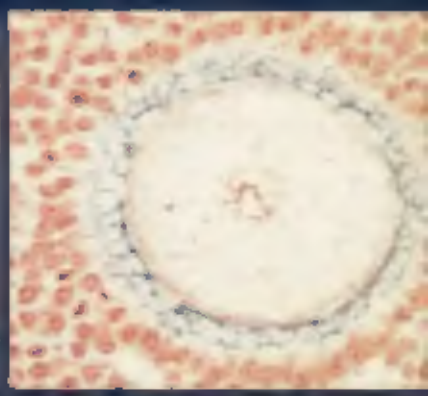
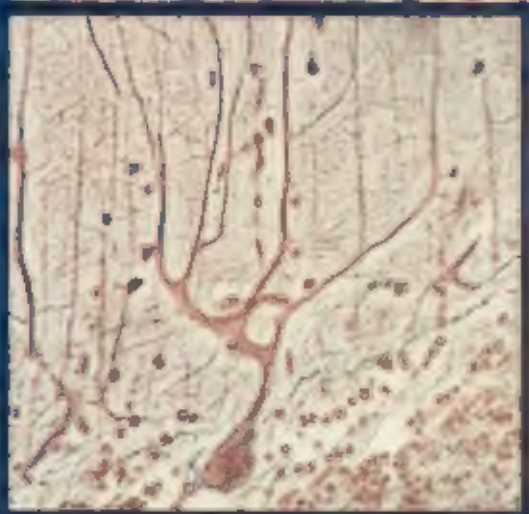

EDITORIAL MEDICA panamericana

Finn Geneser

Atlas color de histología

EDITORIAL MEDICA panamericana

JUNÍN 831 / BUENOS AIRES
BOGOTÁ / CARACAS / MADRID / MÉXICO / SANTIAGO DE CHILE / SÃO PAULO

Título del original inglés
COLOR ATLAS OF HISTOLOGY
1ª edición
© 1985 Munksgaard, Copenhagen

1ª reimpresión, junio de 1987

Traducción y supervisión
Prof. Dr. Marcos Nistal
Catedrático de Histología y Embriología General
Facultad de Medicina
Universidad Autónoma de Madrid

Prof. Dr. Ricardo Paniagua
Catedrático de Citología e Histología
Facultad de Biología
Universidad de Salamanca

ISBN 950-06-0848-0

IMPRESO EN LA ARGENTINA

Hecho el depósito que dispone la ley 11.723
Todos los derechos reservados
Este libro o cualquiera de sus partes
no podrán ser reproducidos ni archivados en sistemas recuperables,
ni transmitidos en ninguna forma o por ningún medio,
ya sean mecánicos o electrónicos, fotocopiadoras, grabaciones
o cualquier otro, sin el permiso previo de
Editorial Médica Panamericana S.A.

© 1987, EDITORIAL MEDICA PANAMERICANA S.A.
Junín 831, 1º piso - Buenos Aires

Esta edición se terminó de imprimir
en el mes de junio de 1987
en los talleres de Editorial Médica Panamericana S.A.
San José 831, Buenos Aires

Prólogo a la edición en español

En un afán de facilitar al estudiante el aprendizaje de la histología han aparecido en los últimos años varios atlas histológicos. Y aunque está fuera de duda que sin una buena colección de preparados histológicos y muchas horas de microscopio la histología no se aprende, un buen atlas de histología en color lo facilita. Lo importante es saber en qué momento el atlas cobra su verdadera importancia. En la sala de microscopios, cada vez que el estudiante se enfrenta a una nueva preparación, siempre se produce el mismo fenómeno: apenas ha enfocado la preparación, pasa de pequeños a grandes aumentos en escasos segundos; como esta maniobra no le proporciona una clave, pasa a una segunda maniobra: recorrer la preparación en busca de una imagen típica, algo que le sirva de punto de partida para situar a su alrededor los demás detalles que le han proporcionado las clases teóricas. Estos puntos de partida se identifican fácilmente en las preparaciones cuando se dispone al lado del microscopio de una imagen característica de la estructura que se va a estudiar. El valor de este atlas radica, precisamente, en haber elegido las fotografías apropiadas, los "puntos de partida" para iniciar el estudio histológico.

M. Nistal
R. Paniagua

Prefacio

El propósito de este atlas es proporcionar una guía "visual" que permita al estudiante de histología distinguir e identificar con facilidad todos los tipos de células, tejidos y órganos del cuerpo humano durante el trabajo práctico con el microscopio.

Este objetivo ha sido logrado mediante la presentación de 428 microfotografías en color; cada una de las cuales ha sido escogida únicamente con esta finalidad formativa. Casi todas las microfotografías han sido obtenidas de secciones histológicas preparadas y teñidas con las técnicas habitualmente empleadas en el estudio histológico e histopatológico. Además, cada ilustración ha sido seleccionada para mostrar solamente un detalle histológico de importancia (como un tipo celular determinado o una estructura concreta), presentado a los aumentos adecuados en cada caso, tal como habitualmente es observado por el estudiante. Esto ha requerido un gran número de pequeñas ilustraciones, que, en la práctica, resultan mucho más útiles al estudiante que ilustraciones de gran tamaño que muestran múltiples aspectos. Estas últimas microfotografías también han sido utilizadas, pero únicamente para mostrar la estructura general de un órgano, y van siempre acompañadas de la señalización de los componentes histológicos de mayor relevancia.

Este atlas contiene solamente microfotografías, habiéndose prescindido de los esquemas y dibujos de las secciones histológicas, que, aunque son muy utilizados en los libros de texto, resultan siempre menos útiles para la identificación al microscopio de las estructuras histológicas que microfotografías de alta calidad. Puesto que estas imágenes han de ayudar al estudiante poco experimentado, todas las microfotografías son en color, tal como el estudiante observa las imágenes al microscopio.

Las ilustraciones se distribuyen en capítulos que siguen una secuencia similar a la usada en la mayoría de los libros de texto de histología, pues es de esperar que este atlas sea utilizado paralelamente al libro de texto. Por este motivo no se han incluido esquemas ni electronografías, y, deliberadamente, se ha pretendido que la leyenda de cada ilustración sólo proporcione la información necesaria para la identificación de las características de esa estructura en particular que se pretende ilustrar en la imagen.

¡Quedo muy reconocido a muchos colegas por su colaboración generosa proporcionando material para algunas de las ilustraciones. Mi sincero agradecimiento al doctor K. T. Drzewiecki, Departamento de Cirugía Plástica, Instituto Finsen, Universidad de Copenhagen (fig. 11-7); al doctor J. Hastrup y al doctor N. O. Jacobsen, Instituto de Patología, Universidad de Aarhus (figs. 16-23 y 16-24); al doctor U. V. Henriques, Instituto de Patología, Universidad de Aarhus (fig. 15-16); al doctor J. P. Kroustrup, Instituto de Anatomía C, Universidad de Aarhus (figuras 12-32 y 12-52 a 12-55); al doctor L. Malinovský, Departamento de Anatomía, Universidad de Purkinje, Brno (figs. 8-22 a 8-24); al doctor M. M. Matthiessen, Instituto de Anatomía A, Universidad de Copenhagen (figs. 12-16 y 12-17); al doctor F. Mortensen, Laboratorio Central, Hospital Municipal de Aarhus (figs. 5-2 a 5-8 y 5-12 a 5-20); al doctor M. Møller, Instituto de Anatomía B, Universidad de Copenhagen (figs. 15-8, 15-10 y 15-11); al doctor S. Seier Poulsen, Instituto de Anatomía B, Universidad de Copenhagen (figs. 3-5, 3-6, 12-23, 12-27, 12-29, 12-33, 12-35 a 12-38, 12-42 y 12-43); al doctor N. E. Skakkebæk, Departamento de Pediatría, Hospital Hvidovre, Copenhagen (figuras 16-26, 16-27 y 16-29), y al doctor J. Zimmer, Instituto de Anatomía B, Universidad de Aarhus (figs. 8-8 a 8-10).

Finalmente, quiero expresar mi más profundo agradecimiento a tres personas en particular que me han prestado una estrecha colaboración a lo largo de todo el trabajo: a la técnica de laboratorio Pylle Clausen, quien preparó casi todas las secciones histológicas, al fotógrafo médico, Albert Meier, quien realizó todo el trabajo fotográfico, y a la secretaria, Karin Wiedemann, quien mecanografió el trabajo, ayudó en la corrección de las pruebas de imprenta, y preparó el índice. Los tres, con su continua asistencia y pericia técnica, han contribuido decisivamente a la creación de este atlas.

Finn Geneser

Contenido

CAPITULO 1: La célula 9
CAPITULO 2: Epitelio 17
CAPITULO 3: Glándulas 21
CAPITULO 4: Tejido conjuntivo propiamente dicho 27
CAPITULO 5: Sangre y médula ósea 35
CAPITULO 6: Tejidos esqueléticos 41
CAPITULO 7: Tejido muscular 49
CAPITULO 8: Tejido nervioso 55
CAPITULO 9: El aparato circulatorio 67
CAPITULO 10: Los órganos linfoides 77
CAPITULO 11: La piel 89
CAPITULO 12: Aparato digestivo 97
CAPITULO 13: Aparato respiratorio 131
CAPITULO 14: Aparato urinario 143
CAPITULO 15: Glándulas endocrinas 155
CAPITULO 16: Aparato genital 167
CAPITULO 17: Glándulas mamarias 199
CAPITULO 18: Ojo 205
CAPITULO 19: Oído 215
INDICE 221

CAPITULO 1

La célula

La célula está formada por tres partes: núcleo, citoplasma y membrana plasmática.

El núcleo está separado del citoplasma por una membrana, envoltura nuclear o cariotheca. la forma del núcleo es semejante a la de la célula. En él reside el material genético de la célula que dirige cada una de las funciones celulares.

El citoplasma está limitado por la membrana plasmática y la envoltura nuclear. Tiene dos partes: el hialoplasma y el morfoplasma. El hialoplasma es un material coloidal, semilíquido y viscoso, que contiene los componentes del morfoplasma. El morfoplasma está formado a su vez por dos tipos diferentes de estructura: las organelas citoplasmáticas y las inclusiones citoplasmáticas.

Las organelas citoplasmáticas son componentes estructurales que realizan acciones vitales en las células. Se consideran organelas: los ribosomas libres y el retículo endoplasmico rugoso (anabolismo proteico). El retículo endoplásmico liso (anabolismo lipídico), el complejo de Golgi (anabolismo de glúcidos). Las mitocondrias y los peroxisomas (producción de energía), los lisosomas (fagocitosis, defensa), citoesqueleto de microfilamentos y microtúbulos (armazón). Los centriolos (división celular).

Las inclusiones citoplasmáticas son acúmulos inertes de metabolitos o productos celulares que la célula puede o no utilizar. Se les agrupa bajo el término de paraplasmas. Son inclusiones citoplasmáticas las siguientes: glucógeno, lípidos, pigmentos (melanina, lipofucsina) y cristaloides.

La membrana plasmática recubre externamente la célula individualizándola. A través de ella se realizan un gran número de intercambios activos y pasivos.

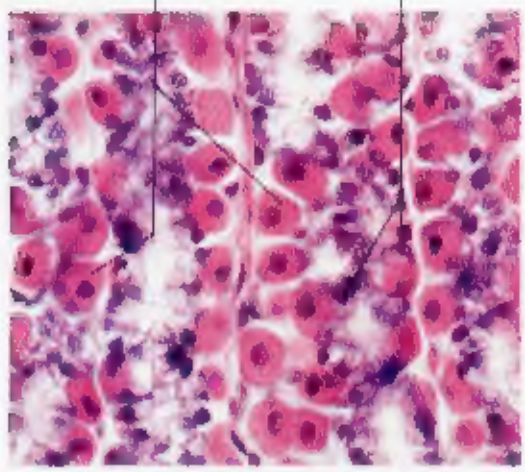

Fig. 1-1. Glándulas gástricas de la **mucosa del cuerpo y fondo del estómago.** Las células parietales, con citoplasma eosinófilo (teñido en rojo), y las células principales, con citoplasma basófilo (teñido en azul), son ejemplos característicos del aspecto general que ofrecen las células cuando las secciones histológicas son teñidas con hematoxilina y eosina (H y E). H & E. x440.

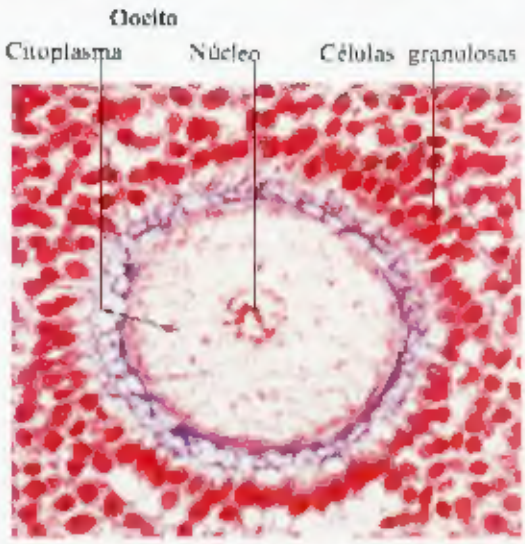

Fig. 1-2. Esta imagen de un oocito rodeado por células de la granulosa en un **folículo ovárico en desarrollo** muestra la gran variación en el tamaño celular que puede encontrarse en el cuerpo humano. Tinción Azán. x340.

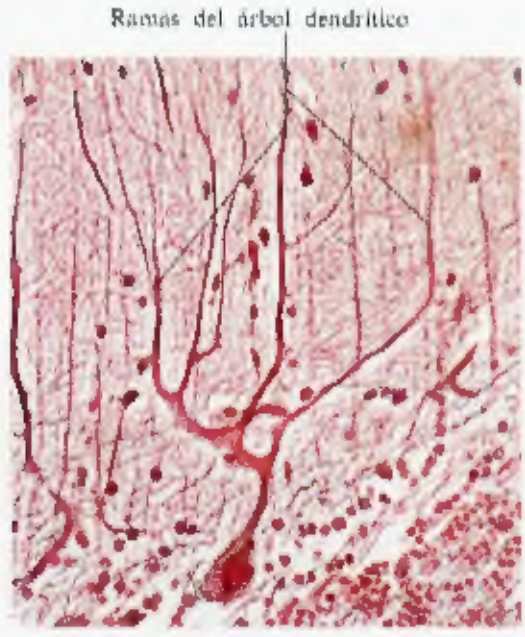

Fig. 1-3. Muchas células, como esta célula de Purkinje de la corteza del cerebelo, muestran una forma extremadamente compleja. Las numerosas ramificaciones arboriformes de las dendritas de esta célula constituyen un interesante ejemplo del polimorfismo celular. Tinción de Cajal. x275.

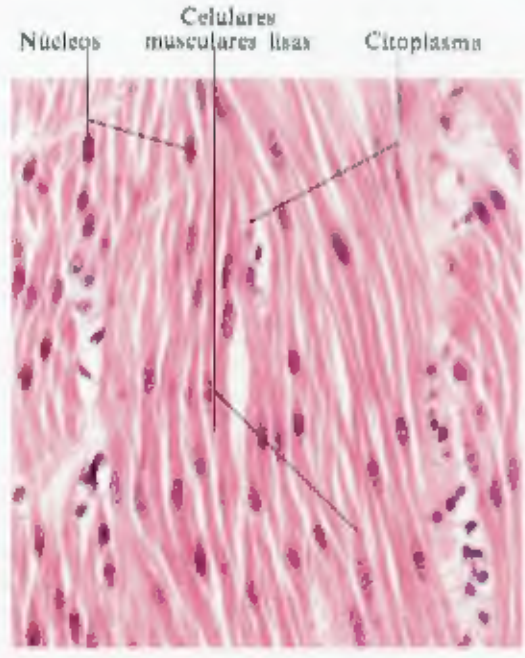

Fig. 1-4. Células musculares lisas de la pared del **intestino delgado.** Las células musculares lisas son un ejemplo característico de células de forma alargada. H & E. x440.

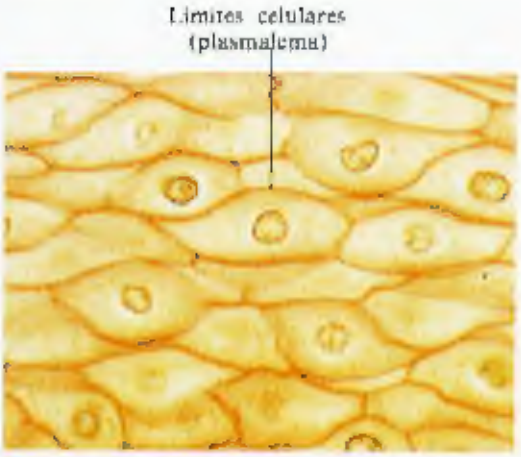

Fig. 1-5. Esta imagen del estrato córneo del epitelio plano poliestratificado del **esófago** nos permite distinguir con nitidez los límites celulares. Tinción Van Gieson. x660.



Fig. 1-6. Mitocondrias en células de **túbulos contorneados proximales del riñón.** En este caso, la tinción de las mitocondrias se debe a la demostración histoquímica de la enzima citocromo oxidasa, que es exclusivamente mitocondrial. x660.

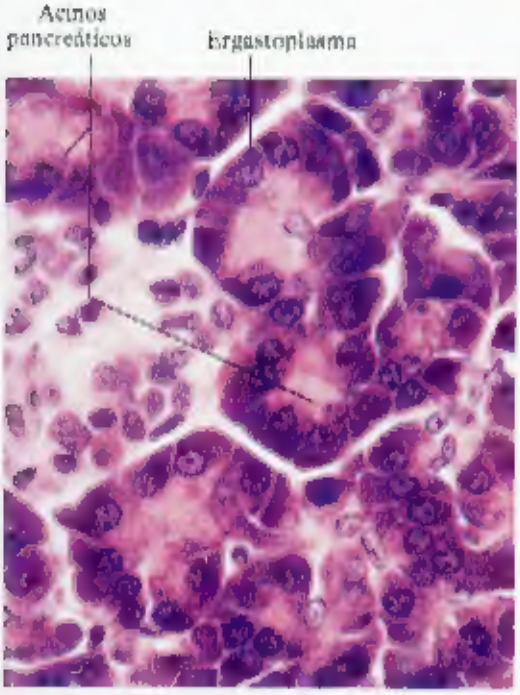

Fig. 1-7. Las células de las glándulas acinares del **páncreas exocrino** muestran abundante basofilia en el citoplasma basal debido a la presencia de un ergastoplasma (ribosomas libres y retículo endoplasmático rugoso) muy desarrollado a este nivel. H & E. x660.

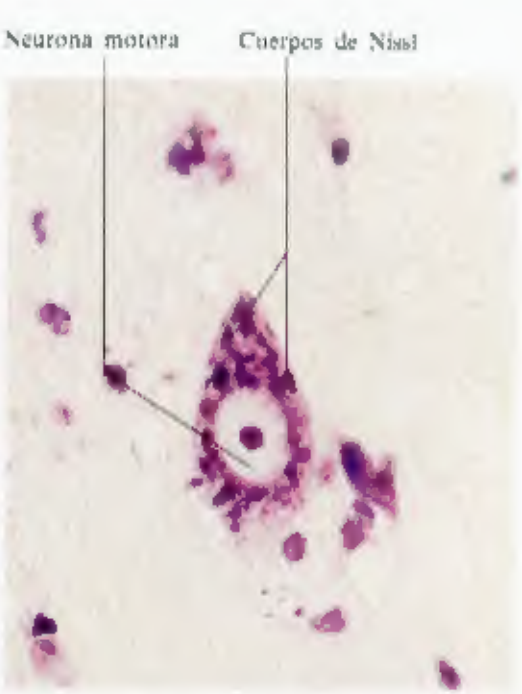

Fig. 1-8. Neurona motora del **asta anterior de la médula espinal.** El ergastoplasma de las células nerviosas forma acúmulos característicos, denominados "cuerpos de Nissl". Tinción tionina.

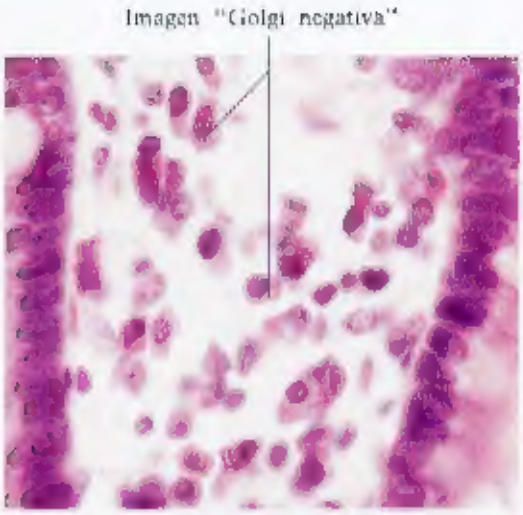

Fig. 1-9. Células plasmáticas en la **lámina propia del intestino delgado.** Las zonas claras del citoplasma que se observan en la proximidad del núcleo en algunas de estas células constituyen la zona denominada "Golgi negativa". Esta imagen es debida al contraste que ofrece el complejo de Golgi, que no es teñido, con el restante citoplasma intensamente basófilo. H & E. x660.

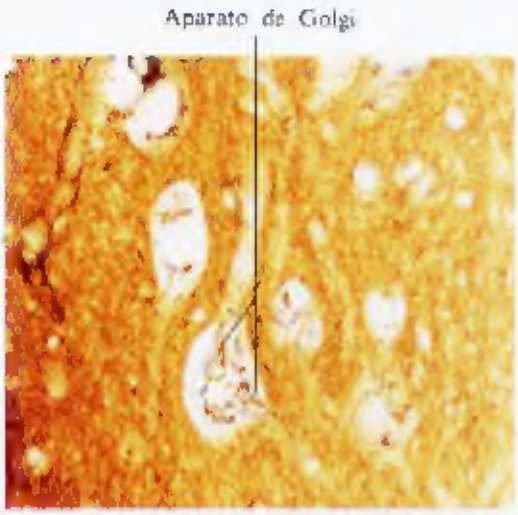

Fig. 1-10. Aparato de Golgi **en neuronas del tallo cerebral.** El corte histológico ha sido fijado en una solución de dicromato y tratado seguidamente con una sal de plata (método original de Golgi), para poner de manifiesto el complejo de Golgi. En las neuronas, el complejo de Golgi rodea característicamente el núcleo y envía proyecciones hacia los procesos neuronales. x660.

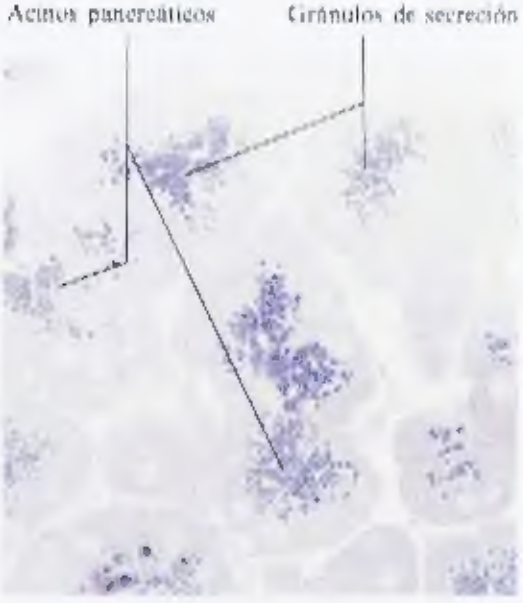

Fig. 1-11. El citoplasma apical de las células glandulares de los acinos del **páncreas exocrino** contiene numerosos gránulos de secreción que son expulsados a la luz glandular. Material incluido en Epon. Tinción azul de metileno. x660.

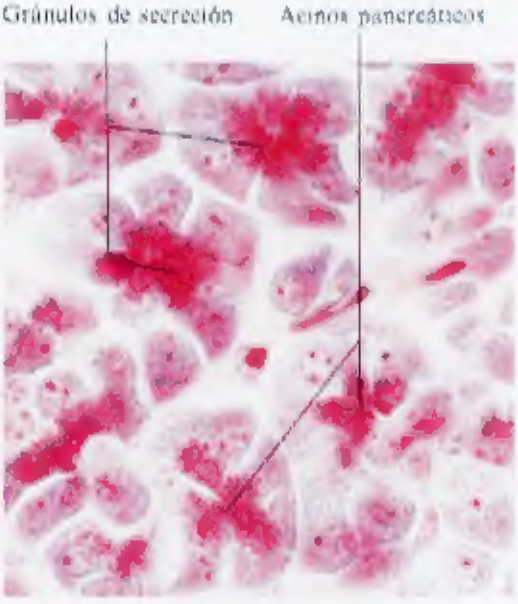

Fig. 1-12. En esta imagen, los gránulos de secreción de las células acinares del **páncreas exocrino** aparecen teñidos en rojo brillante con el tricrómico de Lusberg. x660.



Fig. 1-13. [illegible] **tubulos contorneados proximales del riñón.** [illegible] azul de metileno. x660.

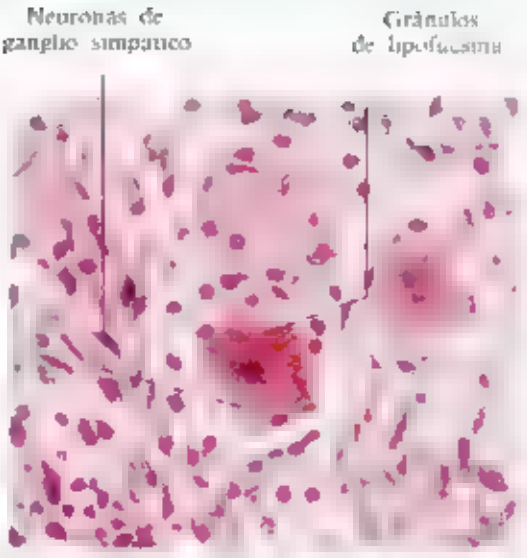

Fig. 1-14. Gránulos de [illegible] **neuronas de un ganglio simpático.** Los gránulos de lipofuscina [illegible] un pigmento endógeno que forma inclusiones [illegible]. H & E. x440.



Fig. 1-15. Los gránulos de glucógeno de estas **células hepáticas** aparecen teñidos en rojo brillante con el carmín de lítio. x660.



Fig. 1-16. Usando la reacción PAS [illegible] de Schiff, los gránulos de glucógeno en las **células hepáticas** aparecen teñidos de color magenta. x660.



Fig. 1-17 Acúmulo de células adiposas de configuración unilocular. El contenido en lípidos de estas células ha sido bien preservado mediante la realización de cortes en el micrótomo de congelación. El contenido lipídico se ha puesto de manifiesto mediante la tinción con rojo sudan y el contraste con verde luz. x440

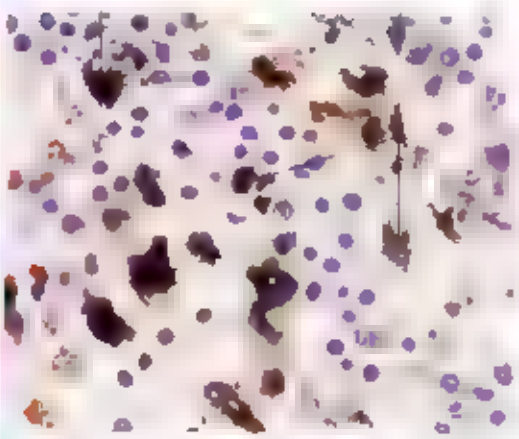

Fig. 1-18 Macrófagos en un ganglio linfático bronquial. Los macrófagos han fagocitado polvo de carbón. Estas partículas en el citoplasma de los macrófagos constituyen un ejemplo de inclusiones citoplasmicas formadas por pigmento exógeno. H & E. x540

Fig. 1-19 Gránulos de melanina en el epitelio posterior del iris y en melanocitos del conjuntivo subyacente. H & E. x660



Fig. 1-20. Pequeña porción del hígado mostrando [illegible] de células hepáticas. Los núcleos de [illegible] presentan el aspecto histológico característico de los constituyentes nucleares (cromatina, nucleolo, nucleoplasma y envoltura nuclear). La forma redondeada de estos núcleos contrasta con la forma aplanada de los núcleos del endotelio de los sinusoides hepáticos. H & E. x660

Fig. 1-21. Epitelio anterior de la córnea. En el estrato basal se observa el aspecto característico de células en división mitótica. H & E. x660.



Fig. 1-22. Cromosomas metafásicos de [illegible] en metafase mitótica. La división celular se detuvo en la metafase al añadir colchicina a células que llevaban tres días en cultivo. Tinción orceína. x666.

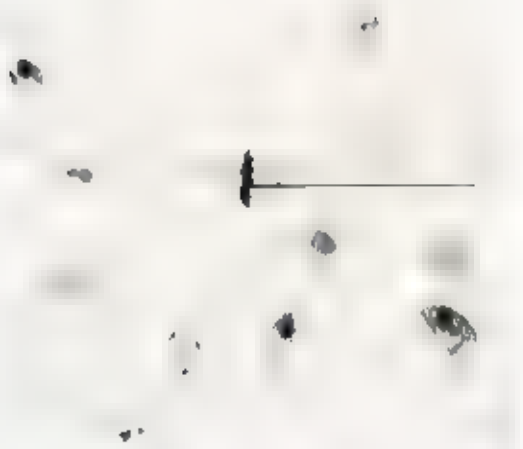

Huso mitótico

Placa ecuatorial durante la metafase

Fig. 1-23. Células de la punta de la raíz de una semilla de guisante en germinación. La célula situada en el centro de la imagen muestra un típico **huso mitótico en metafase** con su característica placa ecuatorial. Hematoxilina férrica. x660.

Fig. 1-24. Células de punta de raíz de cebolla mostrando una célula en **profase de la mitosis**. Los cromosomas aparecen teñidos de rojo con el método de Feulgen que es específico para DNA. El citoplasma se ha contrastado con verde luz. x660.



Fig. 1-25. Células de punta de raíz de cebolla mostrando una célula en **metafase**. Feulgen + verde luz. x660.



Fig. 1-26. Células de punta de raíz de cebolla mostrando una célula en **anafase**. Feulgen + verde luz. x660.

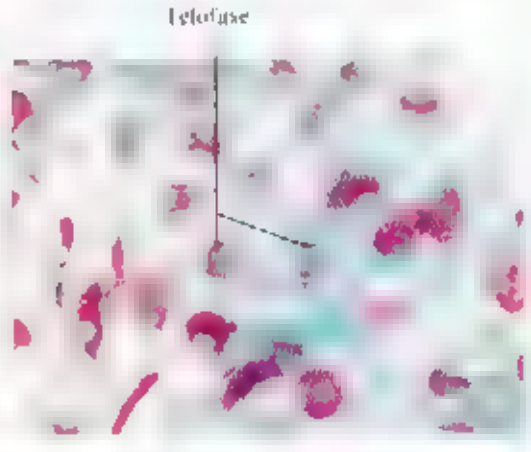

Fig. 1-27. Células de punta de raíz de cebolla mostrando una célula en **telofase**. Feulgen + verde luz. x660.

CAPITULO 2

Epitelio

Las células se asocian morfológica y funcionalmente para formar los tejidos del organismo. El tejido que forma el revestimiento externo del cuerpo, recubre internamente las diferentes cavidades y conductos del organismo, y constituye las glándulas, se denomina tejido epitelial. En los epitelios las células se sitúan muy próximas entre sí, quedando separadas por un escaso espacio intercelular. La cohesión está facilitada por diferentes especializaciones de la membrana plasmática. Las células epiteliales muestran una arquitectura interna, en íntima conexión con la función que desempeñan. El polo modificado puede dar lugar a diferenciaciones de la membrana plasmática, como microvellosidades, cilios y estereocilios. El polo basal relaciona la célula con el tejido conectivo subyacente. A este nivel se desarrolla la membrana basal.

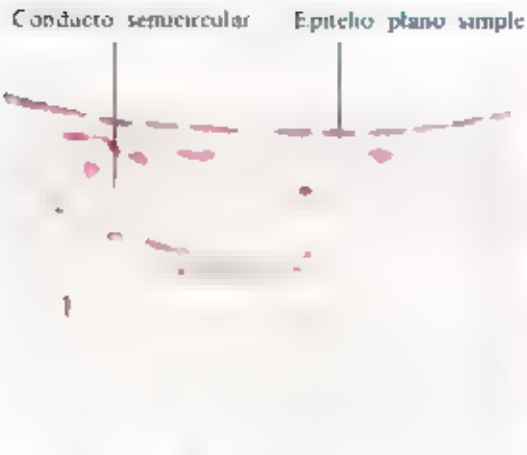

Fig. 2-1. Epitelio plano simple del revestimiento de un **conducto semicircular del oído interno.** H & E. x440

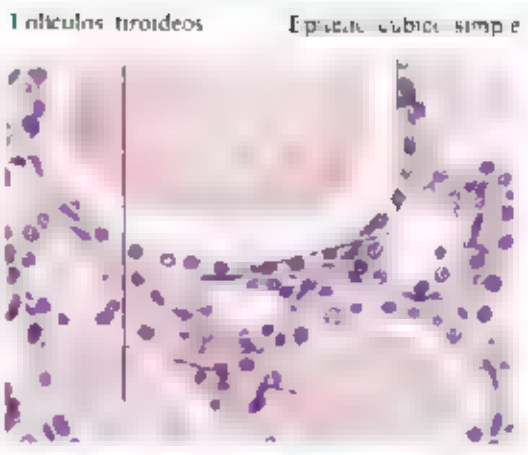

Fig. 2-2 Epitelio cúbico simple de los **folículos del tiroides.** H & E x440.

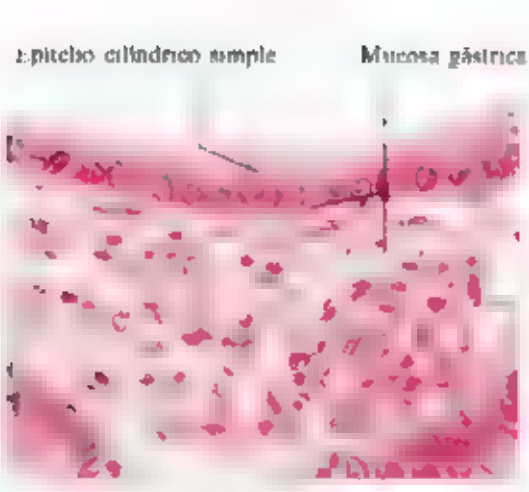

Fig. 2-3. Epitelio cilíndrico o prismático simple de la **mucosa del estómago.** H & E x440



Fig. 2-4. Epitelio cilíndrico simple de los **conductos eferentes del epidídimo.** La mayoría de las células epiteliales muestran cilios en la superficie en contacto con la luz. Hematoxilina férrica x540



Fig. 2-5. Epitelio cilíndrico simple de la **mucosa del intestino delgado**. Este epitelio posee un "borde en cepillo" muy prominente en contacto con la luz. H & E. x400

Fig. 2-6. Epitelio cilíndrico pseudoestratificado ciliado de la **mucosa traqueal**. H & E. x540



Fig. 2-7. Epitelio cilíndrico pseudoestratificado del **conducto del epididimo**. La superficie celular en contacto con la luz muestra largos estereocilios que se han agrupado formando penachos. Se aprecian las "barras terminales" cerca de la luz. Hematoxilina férrica. x440



Fig. 2-8. Epitelio plano estratificado no queratinizado de la **córnea** (epitelio córnea anterior). H & E. x440

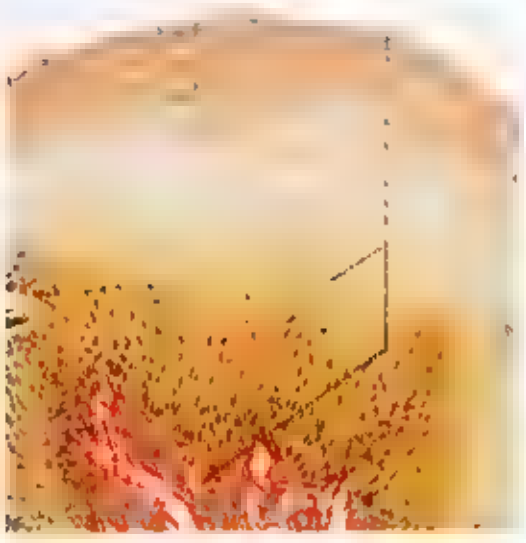

Fig. 2-9. Epitelio plano estratificado no queratinizado del **esófago.** Este epitelio muestra un espesor mucho mayor que el epitelio corneal anterior (figura 2-8). Van Gieson. x165

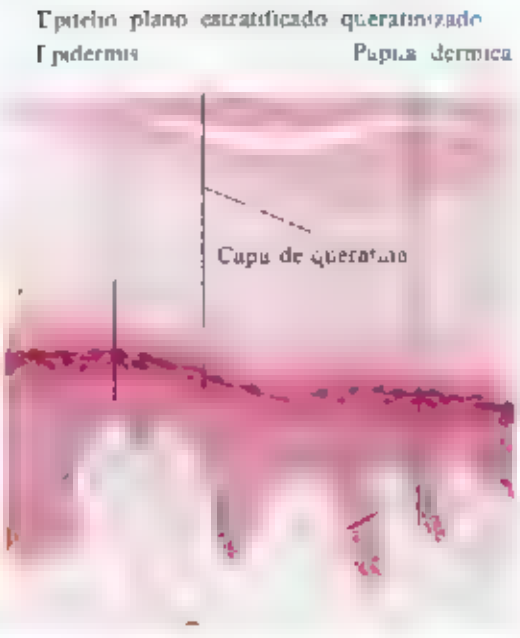

Fig. 2-10. Epitelio plano estratificado queratinizado **(epidermis)** de la piel. El espesor de la capa de queratina es notable. H & E. x135

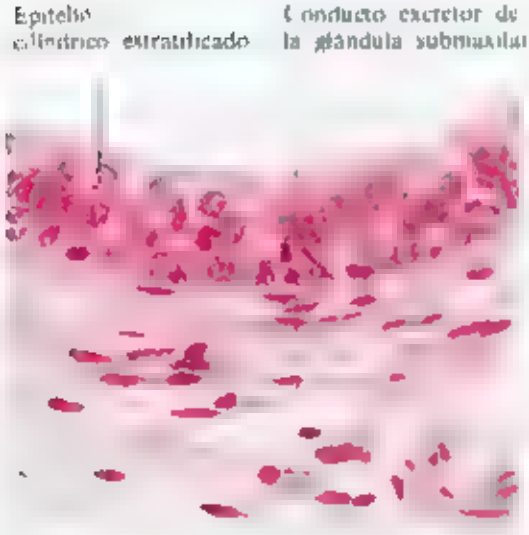

Fig. 2-11. Epitelio cilíndrico estratificado de un **conducto excretor interlobulillar de la glándula submaxilar.** H & E. x540

Fig. 2-12. Epitelio de transición de la mucosa de la vejiga urinaria. H & E. x440

CAPITULO 3

Glándulas

Las glándulas son grupos de células epiteliales que realizan un mismo tipo de secreción y se encuentran rodeadas de tejido conjuntivo.

Hay dos tipos de glándulas: exocrinas y endocrinas. Las glándulas exocrinas están provistas de un conducto y vierten hacia el exterior, en la superficie de los epitelios de los que se originan. Las glándulas endocrinas carecen de conducto excretor y vierten directamente sus productos en los vasos sanguíneos. Tanto las glándulas exocrinas como endocrinas pueden estar divididas en lóbulos por medio de tabiques de tejido conjuntivo. Los lóbulos, a su vez, pueden estar segmentados por pequeños tabiques de tejido conjuntivo en lobulillos. El tejido conjuntivo de los lóbulos y lobulillos no sólo lleva los vasos y los nervios a las células epiteliales, sino que en el caso de las glándulas exocrinas transporta los conductos excretores.

El término glándula anfícrina se refiere a glándulas como el páncreas o el hígado que contienen a la vez elementos exocrinos y endocrinos.



Fig. 3-1. Acinos de páncreas exocrino. Las células acinares contienen gránulos de secreción teñidos de rojo con el método de Lusberg. Este tipo de secreción se denomina merocrina o ecrina. x440

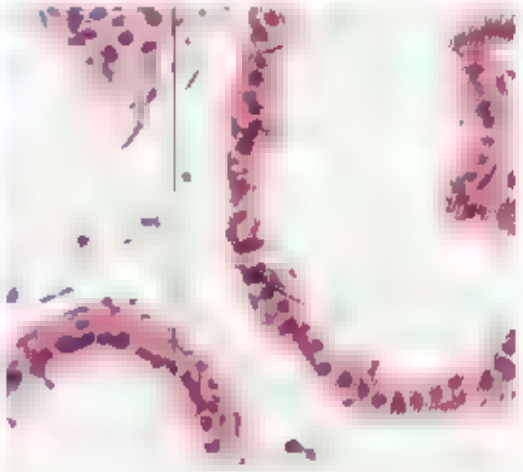

Fig. 3-2. Parte de porciones secretoras de una glándula sudorípara apocrina de la axila. Las protrusiones celulares que son expulsadas hacia la luz glandular fácilmente observadas en la microscopía óptica hacen que a este tipo de secreción se le denomine apocrina, por considerar que hay aparentemente una pérdida parcial del citoplasma celular. H & E x275



Fig. 3-3. Glándula sebácea de la piel. Junto con las glándulas de Meibomius, constituye el único ejemplo conocido en el cuerpo humano de una glándula secretora holocrina, esto es, con pérdida total de la célula que se transforma en secreción. H & E. x65

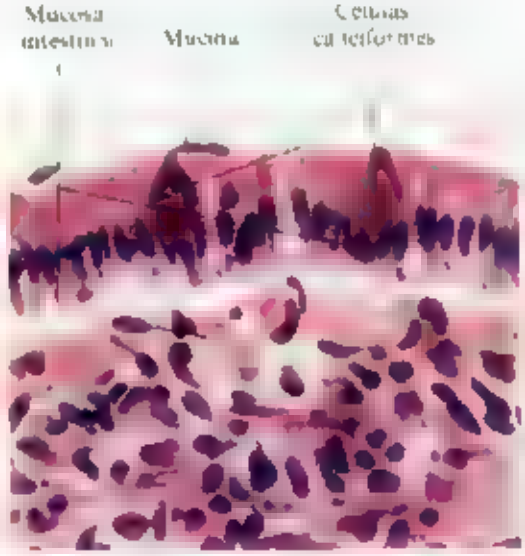

Fig. 3-4. Células caliciformes de la mucosa de intestino delgado. La célula caliciforme de la izquierda se encuentra en el momento de vaciado de su contenido de mucina, que se extiende a lo largo de la superficie luminal del epitelio. H & E x660

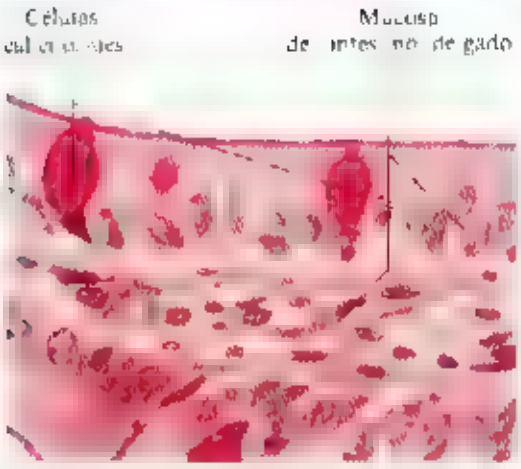

Fig. 3-5. Células caliciformes de la **mucosa del intestino delgado.** La mucina es una glicoproteína y ha sido específicamente teñida mediante la reacción de PAS. PAS + H & E x660

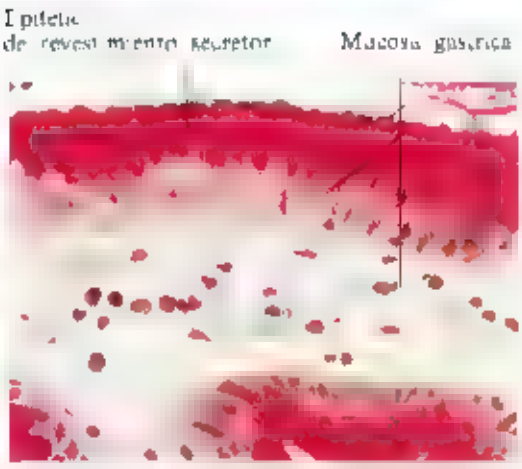

Fig. 3-6. Epitelio de revestimiento de la **mucosa gástrica.** El corte histológico ha sido teñido con la técnica de PAS, observándose que todo el epitelio es secretor de mucina, junto con el epitelio de revestimiento del exocervix, constituye el único ejemplo en el cuerpo humano de un epitelio de revestimiento formado exclusivamente por células secretoras. PAS + Van Gieson x440

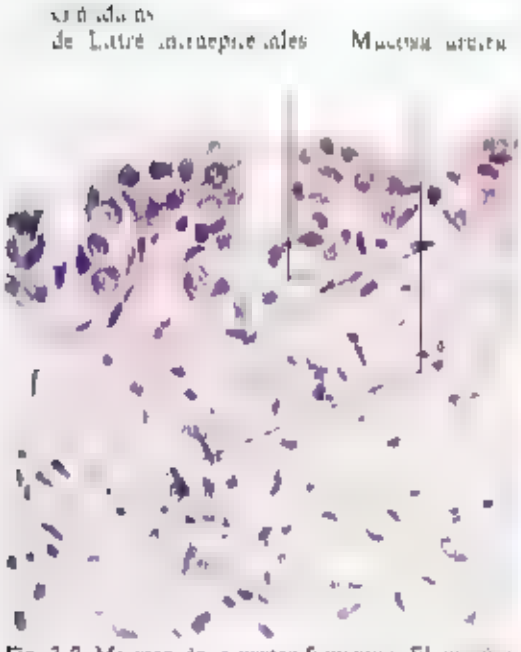

Fig. 3-7. Mucosa de la **uretra femenina.** El epitelio contiene glándulas intraepiteliales (glándulas de Littré). H & E x440

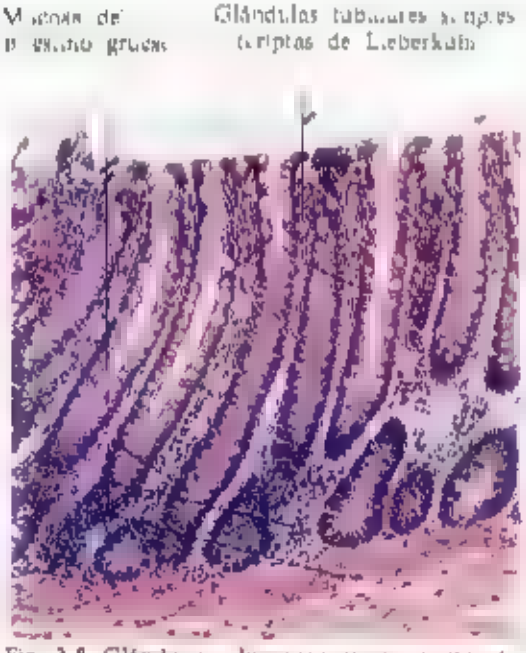

Fig. 3-8. Glándulas tubulares simples (criptas de Lieberkühn) de la **mucosa del intestino grueso.** H & E x110

Acinos Páncreas exocrino

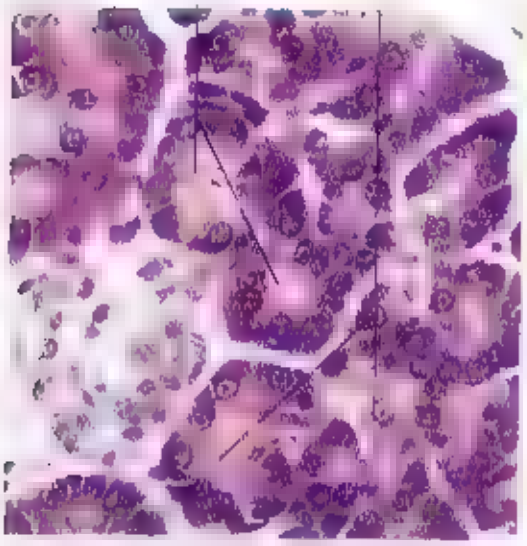

Fig. 3-9. Acinos del **páncreas exocrino** mostrando el aspecto de esta unidad de glándula secretora. H & E. x540

Alvéolos Próstata

Fig. 3-10. Alvéolos de la **glándula prostática** mostrando el aspecto de las glándulas alveolares. Von Gieson. x45

Glándula salival mixta de la lengua

Acinos mucosos Acinos serosos

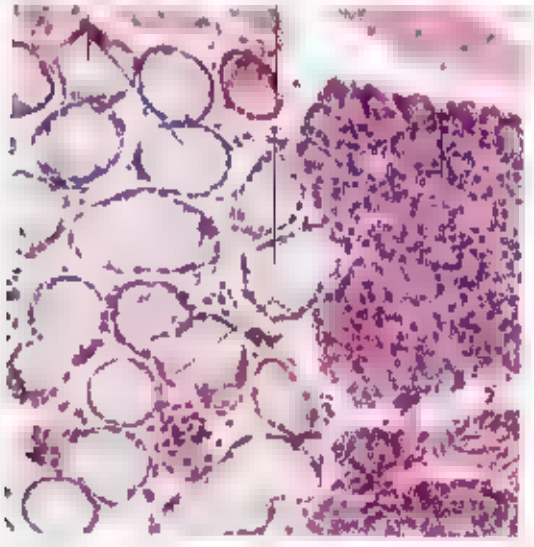

Fig. 3-11. Acinos de secreción mucosa y acinos de secreción serosa de las **glándulas salivares de la lengua.** H & E. x165

Porciones secretoras mixtas

Semilunas Glándula submaxilar

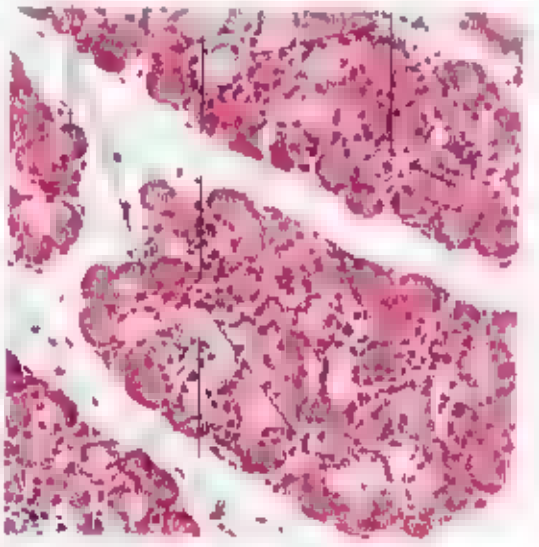

Fig. 3-12. **Glándula submaxilar** mostrando numerosos acinos mixtos (seromucosos). Las células serosas forman semilunas alrededor de los acinos mucosos (medialunas de Von Ebner). H & E. x 65.

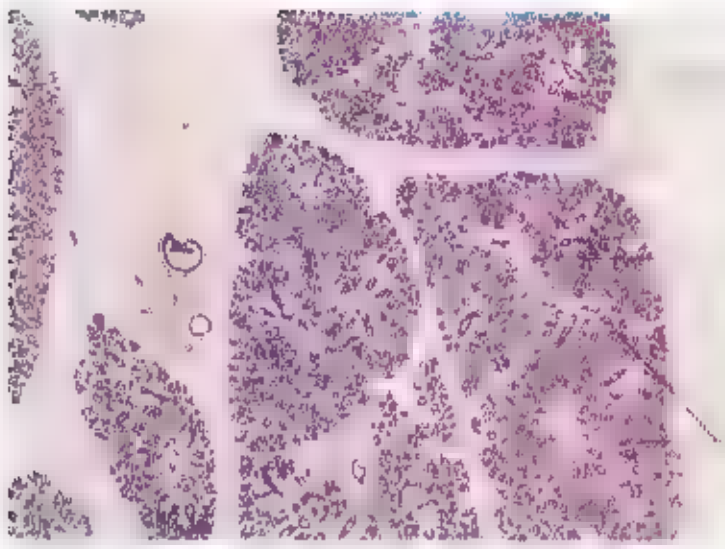

Fig. 3-13. Glándula submaxilar vista a pocos aumentos para mostrar la estructura general de una glándula exocrina. La imagen corresponde a parte de un lóbulo y la cápsula de conjuntivo que lo envuelve. El lóbulo está subdividido en lóbulos mediante septos de tejido conjuntivo. H & E x40.

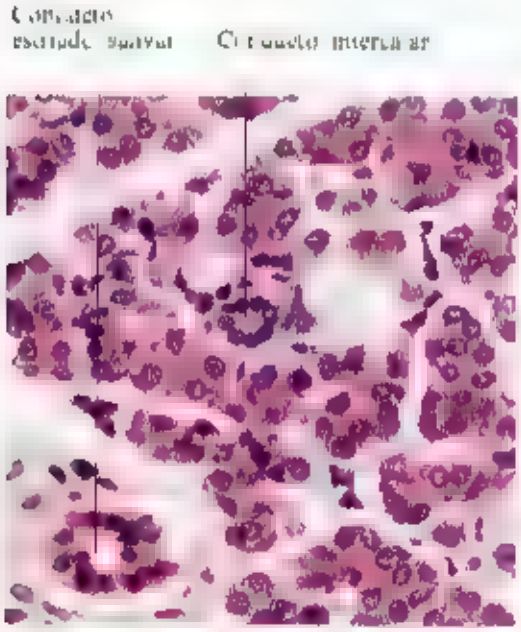

Fig. 3-14. Glándula parótida mostrando dos tipos de conductos intralobulares: el conducto intercalar y el conducto estriado. H & E. x440.

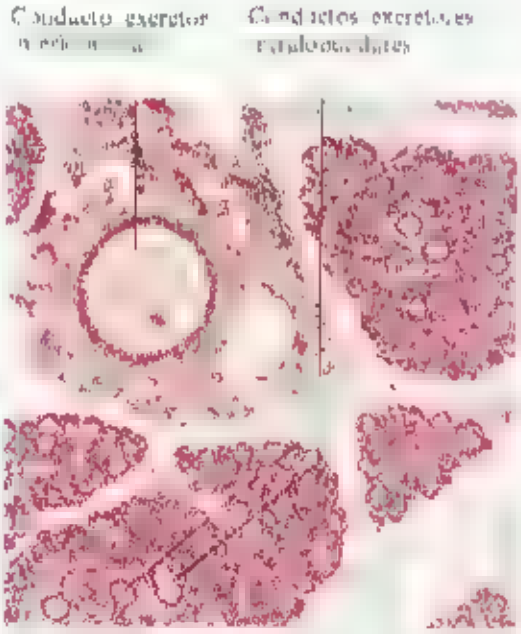

Fig. 3-15. Glándula submaxilar mostrando un conducto excretor interlobular en un tabique interlobular, y numerosos conductos intralobulares. H & E.

Fig. 3-16 La parte inicial de la hipófisis constituye un ejemplo característico de glándula endocrina. El producto de secreción (hormonas) se almacena en gránulos de secreción intracelulares. Las células secretoras se disponen formando cordones o acúmulos. PAS + naranja G. x440.

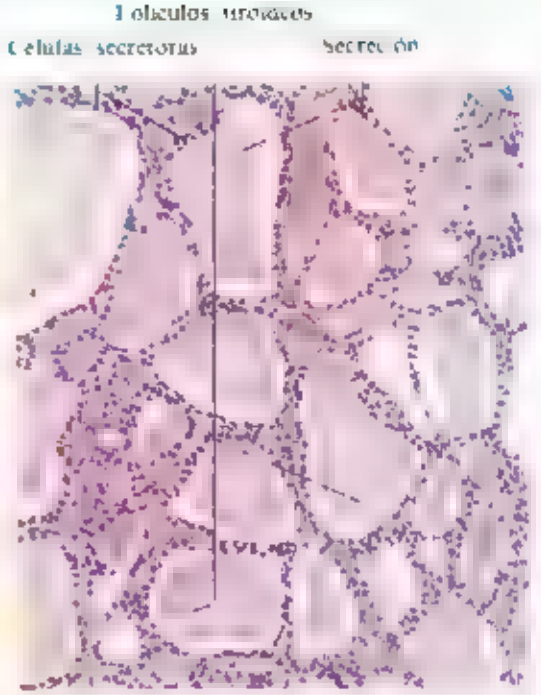

Fig. 3-17 La glándula tiroides es el único ejemplo en el cuerpo humano de una glándula endocrina que almacena su producto de secreción extracelularmente en la luz de los folículos tiroideos. Para ello las células glandulares se disponen en forma de folículos. H & E. x165.

CAPITULO 4

Tejido conjuntivo propiamente dicho

El tejido conjuntivo forma el armazón de todos los órganos del cuerpo transportando los vasos y facilitando el intercambio de gases y metabolitos. Está constituido por células, fibras y sustancia fundamental amorfa.

Los fibroblastos son las células características del tejido conjuntivo. Su forma alargada o estrellada se adapta muy bien a las funciones de conexión y tracción que este tejido tiene que desarrollar. Los fibroblastos sintetizan los demás elementos del tejido conjuntivo como son las fibras colágenas, elásticas y de reticulina y la sustancia fundamental. Entre estas células se distinguen células adiposas y plasmáticas.

Dependiendo de la riqueza en fibras y sustancia fundamental, el tejido conjuntivo puede ser laxo o denso. Los tejidos conjuntivos laxos tienen una proporción adecuada de los diferentes elementos y se toman habitualmente como ejemplo para la explicación de este tema. Los tejidos conjuntivos densos son ricos en fibras colágenas. La disposición espacial de los haces de fibras colágenas puede ser muy variada. Unas veces están en todas direcciones del espacio como en la dermis, otras veces en una sola dirección como en los ligamentos y tendones y otras veces se entrecruzan de una forma más o menos perpendicular como en las aponeurosis y la córnea.

Algunos tejidos conjuntivos son extraordinariamente ricos en fibras elásticas como los que forman la pared de las grandes arterias, otros tienen una gran cantidad de fibras reticulares como los que forman el armazón de los órganos linfoides.

Hay una variedad de tejido conjuntivo en la que predomina la sustancia fundamental, el tejido mucoide, está localizado en el cordón umbilical y la pulpa del diente.

Aunque incluido habitualmente dentro del tejido conjuntivo, como una variante más, el tejido adiposo, tienen una personalidad propia tanto por su estructura como por la variabilidad de funciones en las que está involucrado.

Haces de fibras colágenas

Fig. 4-1. Tejido conjuntivo denso no ordenado de **la glándula mamaria.** Se observa el aspecto característico ondulante de los haces de fibras colágenas. H. de E. x275

Fibras colágenas



Fig. 4-2. Tejido conjuntivo denso no ordenado de **la túnica albugínea del ovario.** Las fibras colágenas aparecen teñidas uniformemente en azul con el azul de anilina usado en esta coloración tricrómica de Azan. x275

Fibras colágenas



Fig. 4-3. Tejido conjuntivo laxo en **la glándula parótida** mostrando las fibras colágenas teñidas en rojo con el tricrómico de Van Gieson. x275

Fibras reticulares

Fig. 4-4. Cordones de hepatocitos en un **lobulillo hepático** teñidos mediante la impregnación argéntica de Bielschowsky que pone de manifiesto las fibras de reticulina. Estas se ramifican y anastomosan formando un retículo (de ahí su nombre) alrededor de los cordones de hepatocitos. x275

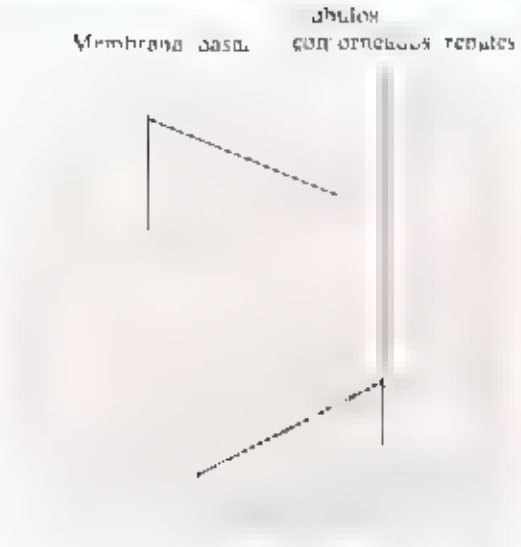

Fig. 4-5. Membrana basal de **tubulos contorneados del riñón,** teñida mediante la reacción de PAS. ×340.

Fig. 4-6. Fibras elásticas de la **dermis de la piel,** teñidas selectivamente con orceína. ×275.

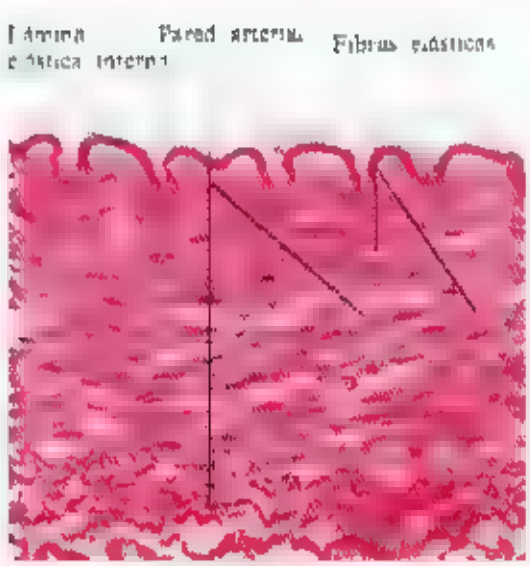

Fig. 4-7. Pared de una **arteria muscular.** Se observan la lámina elástica interna (que es una membrana elástica) y las fibras elásticas de las túnicas muscular y advent icia mediante la tinción con orceína. ×275.

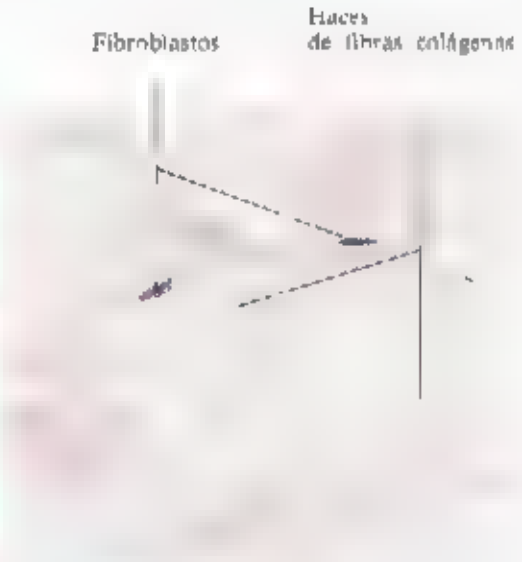

Fig. 4-8. Fibroblastos de tejido conjuntivo de la **glándula mamaria.** Con esta tinción sólo se aprecian claramente los núcleos de los fibroblastos (H & E. ×440).

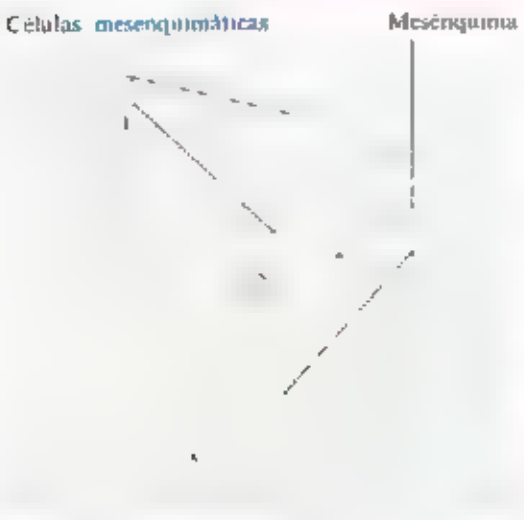

Fig. 4-9. Tejido conjuntivo primitivo, **mesénquima**, en un feto. Se aprecian el aspecto estrellado de las células mesenquimatosas y la distribución laxa del tejido. H & E. x275.

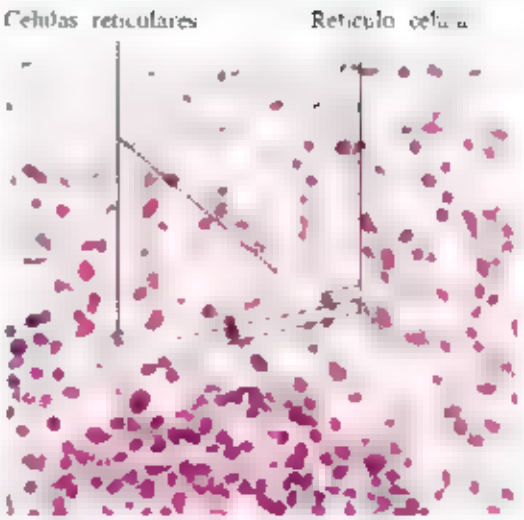

Fig. 4-10. Tejido conjuntivo reticular en los **senos medulares de un ganglio linfático**. Las fibras reticulares no quedan teñidas con esta tinción, y sólo se aprecian las células reticulares que forman un retículo. H & E. x440.

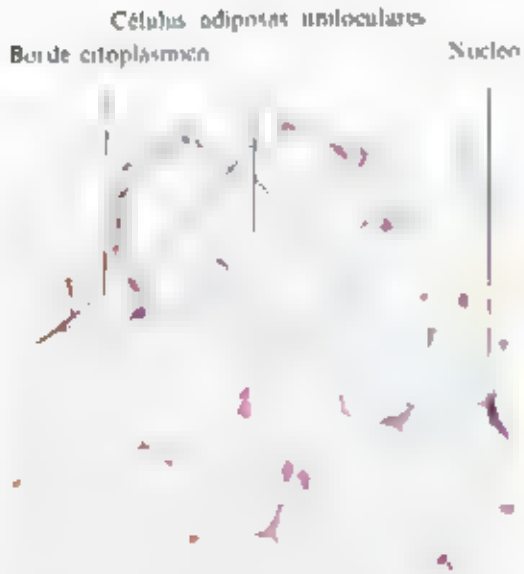

Fig. 4-11. El tejido adiposo ordinario (blanco) está formado por células adiposas uniloculares sostenidas por fibras reticulares. El lípido ha desaparecido durante la preparación del material y los adipocitos aparecen vacíos, con tan sólo un fino borde citoplásmico. H & E. x275.



Fig. 4-12. Pequeño grupo de **células adiposas uniloculares**, cuyos lípidos han sido bien preservados mediante fijación y tinción con osmio. x165.

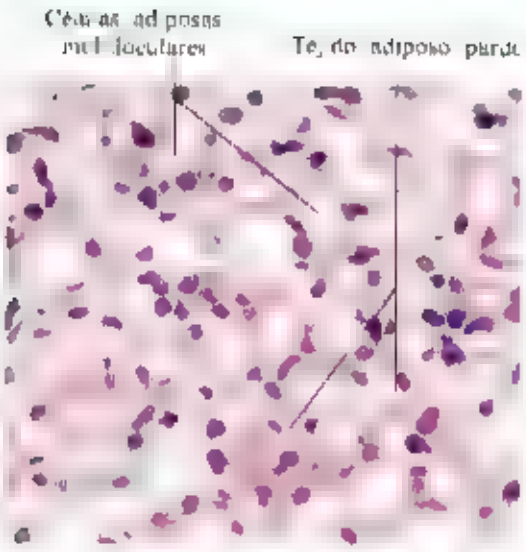

Fig. 4-13. Tejido adiposo pardo de la región interescapular de la rata. Las células adiposas son multiloculares. H & E, x440.

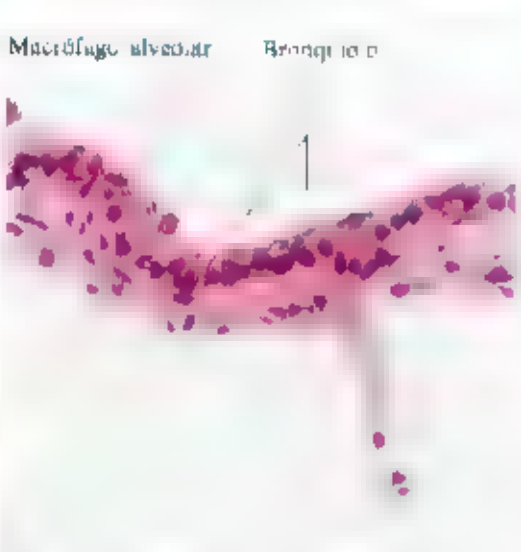

Fig. 4-14. Macrófago alveolar dispuesto sobre la superficie de epitelio de un bronquiolo. El macrófago contiene partículas de carbón en polvo que ha fagocitado y es rico en lisosomas ("células de polvo"). H & E, x440.

Fig. 4-15. Macrófagos de un tejido conjuntivo laxo, que ha sido teñido supravitalmente mediante la adición de carmín de tinta a una preparación de tejido vivo. Las partículas rojas de carmín de tinta han sido fagocitadas por los macrófagos poniéndose así de manifiesto en su citoplasma. x440.



Fig. 4-16. Tejido conjuntivo laxo de la **lámina propia del intestino delgado.** Este tejido contiene abundantes células de tipos variados. H & E, x660.



Fig. 4-17. Células cebadas en el tejido conjuntivo denso de la **glándula mamaria** (H. & E. ×[illegible])



Fig. 4-18. Células cebadas en el tejido conjuntivo de la [illegible] dos en sus gránulos, como la heparina, se tiñen metacromáticamente con el azul de toluidina (×[illegible])

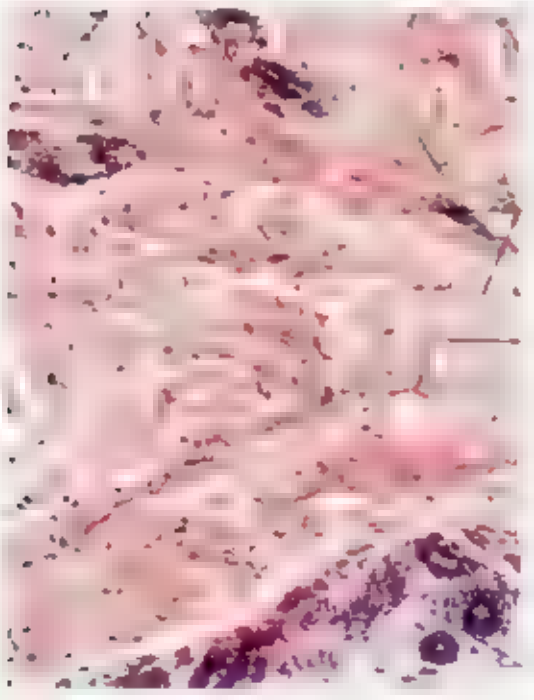

Fig. 4-19. Glándula mamaria mostrando un tabique interlobulillar constituido por tejido conjuntivo denso y un lobulillo en el que los alveolos quedan rodeados por un tejido conjuntivo laxo (H. & E. ×[illegible])



Fig. 4-20. Sección longitudinal de un **tendón**, ejemplo de tejido conjuntivo denso ordenado. H & E. x115.

Fig. 4-21 Sección longitudinal de un **tendón** vista a mayor aumento. Los fibroblastos aparecen como células casi rectangulares con núcleos aplanados, dispuestos entre los haces de fibras colágenas. H & E. x440.



Fig. 4-22. Tejido conjuntivo mucoso (gelatina de Wharton) del **cordón umbilical**. La sustancia fundamental es muy abundante. Los fibroblastos presentan aspecto estrellado. H & E. x135.

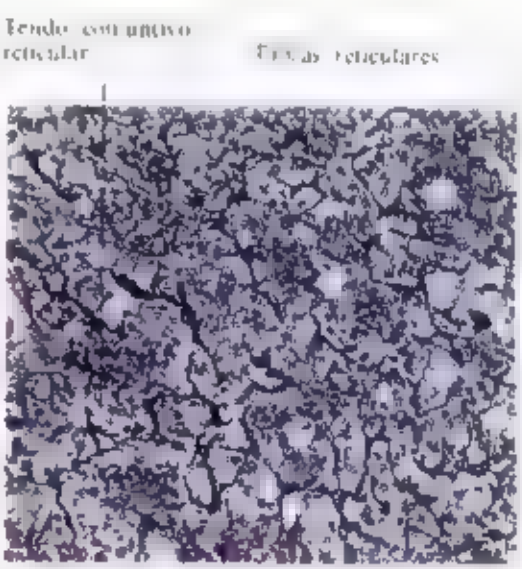

Fig. 4-23. Tejido conjuntivo reticular de un **ganglio linfático**. Las fibras reticulares han sido teñidas mediante una impregnación argéntica. Bielschowsky. x275.

CAPITULO 5

Sangre y médula ósea

La sangre es una variedad de tejido conjuntivo constituido por células (glóbulos o elementos formes) suspendidos en un líquido, el plasma. Está contenida en los vasos sanguíneos y circula por ellos gracias a la contracción del corazón y a la elasticidad de las paredes vasculares. Un adulto tiene aproximadamente cinco litros.

La sangre es uno de los tejidos con funciones más variadas: transporta los gases sanguíneos, los alimentos y los catabolitos, contiene agentes celulares y humorales que controlan las infecciones, irriga a tejidos y células que, a su vez, dejan ejercer su efecto sobre la sangre y así se controla el pH, la temperatura, los niveles hormonales, la tensión osmótica, etc.

La sangre fresca es roja, su densidad es de 1052 a 1064 g/l y coagula rápidamente. Si se coloca en un tubo de ensayo y se impide la coagulación, se produce la sedimentación de las células sanguíneas. Se constituyen así tres capas. La inferior roja está formada por hematíes o glóbulos rojos, y representa el 45 por 100 del volumen total. A este volumen se le conoce con el nombre de hematocrito. La capa media es fina, de color blanco, contiene glóbulos blancos y plaquetas, apenas representa el 1 por 100 del total sanguíneo. La capa superior está formada por un líquido rojizo, el plasma, que es el representante en cierto modo, de la sustancia intercelular del tejido conjuntivo.

Para estudiar la sangre no se recurre a secciones más o menos finas, como en el caso de los restantes tejidos del organismo, sino a la extensión de una gota sobre un portaobjetos que se colorea debidamente. Se utilizan habitualmente colorantes tipo Romanowsky como el Giemsa o el May-Grünwald, que son mezclas de eosina, azul de metileno y azures (productos de oxidación del azul de metileno).



Fig. 5-1. Sección transversal de una arteria de pequeño calibre para mostrar el aspecto general de los **eritrocitos en los cortes histológicos.** H & E x440

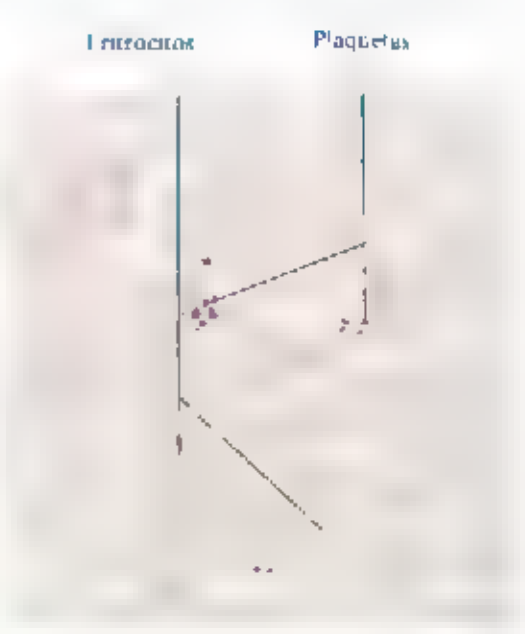

Fig. 5-2. Frotis de sangre teñido con la técnica May-Grünwald-Giemsa. Se observan **eritrocitos y acúmulos de plaquetas.** x660

Fig. 5-3. Frotis de sangre mostrando un **granulocito neutrófilo.** May-Grünwald-Giemsa. x660



Fig. 5-4. Frotis sanguíneo mostrando un **granulocito eosinófilo.** El aspecto del núcleo —dos lóbulos unidos por un delgado puente— es característico. May-Grünwald-Giemsa. x660



Fig. 5-5. Frotis sanguíneo mostrando un **granulocito basófilo.** May-Grünwald-Giemsa. x660

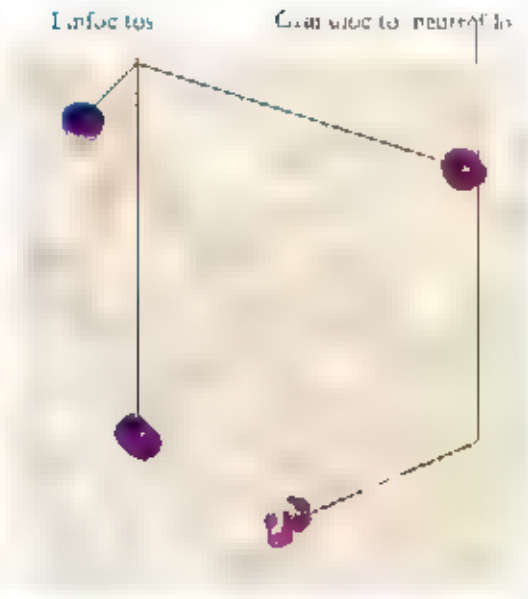

Fig. 5-6. Frotis sanguíneo mostrando tres linfocitos y un **granulocito neutrófilo.** May-Grünwald-Giemsa. x660.



Fig. 5-7. Frotis sanguíneo mostrando un **monocito.** El aspecto arriñonado del núcleo es característico. May-Grünwald-Giemsa. x660

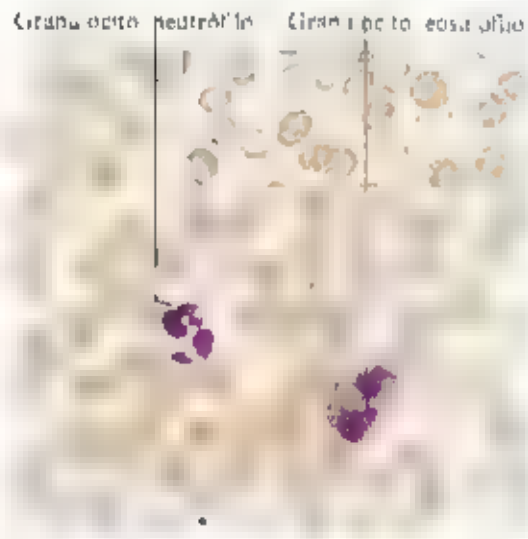

Fig. 5-8. Frotis sanguíneo mostrando un **granulocito neutrófilo** y un **granulocito eosinófilo.** El primero muestra el aspecto nuclear multilobulado característico de los granulocitos neutrófilos o polimorfonucleares. May-Grünwald-Giemsa. x660

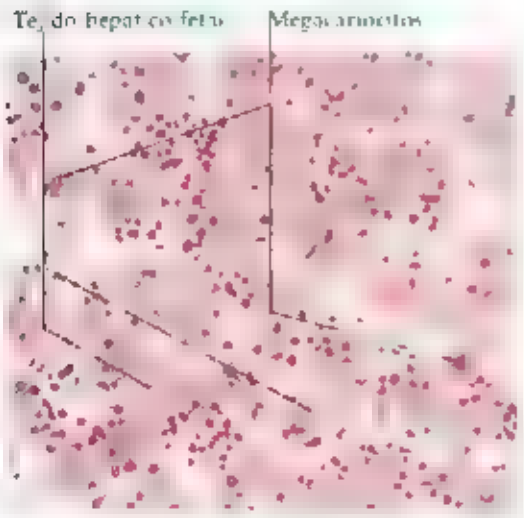

Fig. 5-9. Hígado hematopoyético de un feto de tres meses mostrando la formación de células sanguíneas entre los tabiques de hepatocitos. H & E. x275



Fig. 5-10. Médula ósea primitiva de un feto humano en el tercer mes de vida intrauterina. En los vasos sanguíneos recientemente formados se observan eritrocitos nucleados. H & E. x275

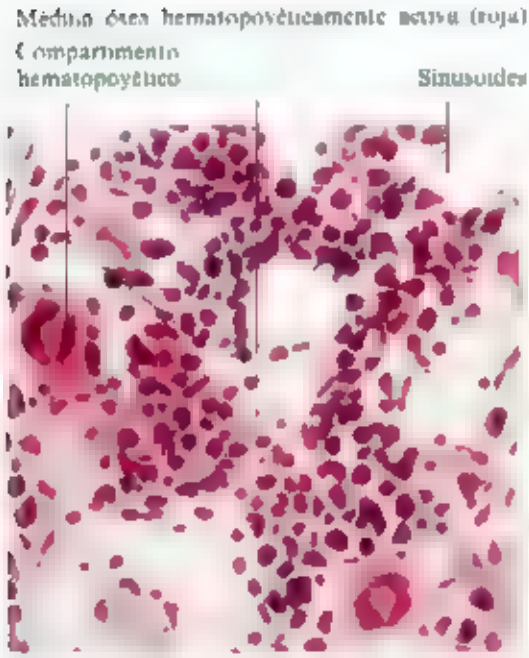

Fig. 5-11. Médula ósea roja hematopoyéticamente activa. Entre las células sanguíneas en formación se aprecian con claridad dos megacariocitos. H & E. x440

Fig. 5-12. Frotis de sangre teñido supravitalmente con azul cresil brillante para demostrar la presencia de **reticulocitos**. La sangre se obtuvo de un paciente con un elevado número de reticulocitos en sangre. x660

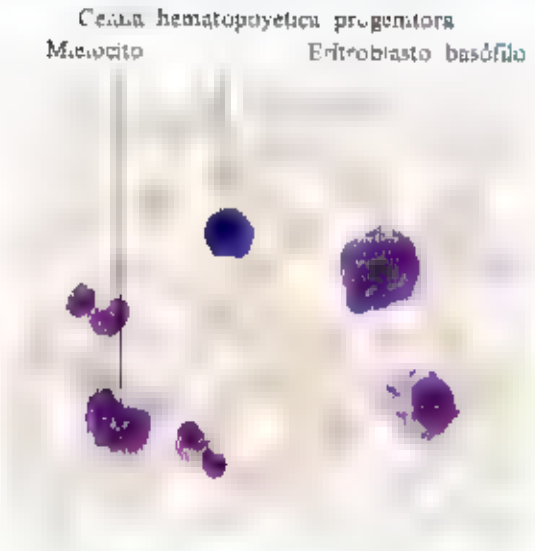

Fig. 5-13. Frotis de médula ósea. Estas imágenes y las siguientes ilustran diversos estadios de la hematopoyesis y han sido obtenidas mediante aspiraciones de médula ósea. May-Grünwald-Giemsa x660.

Fig. 5-14. Frotis de médula ósea. May-Grünwald-Giemsa x660.

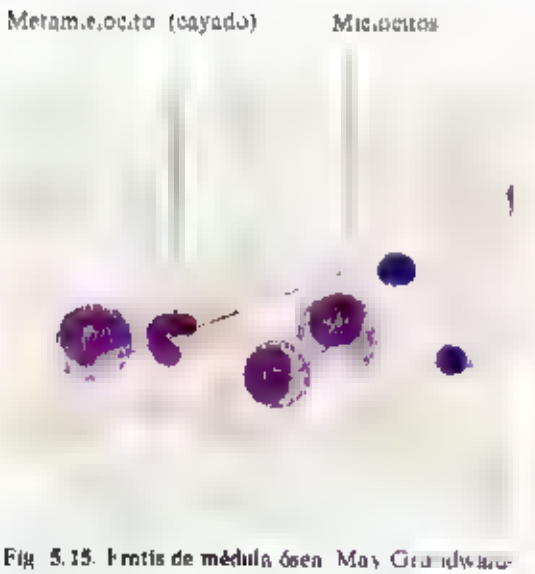

Fig. 5-15. Frotis de médula ósea. May-Grünwald-Giemsa. x660.

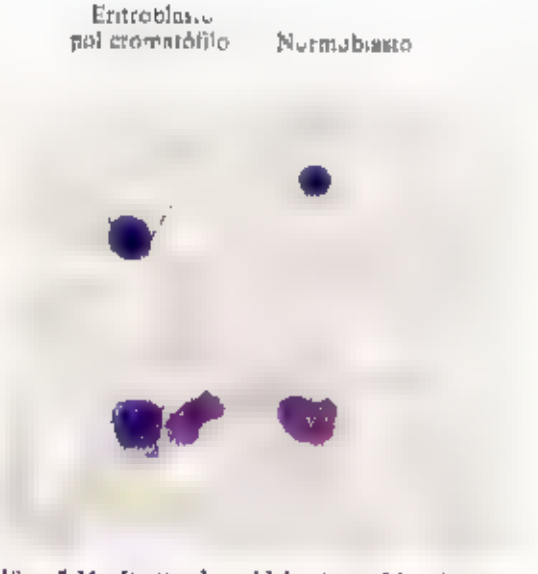

Fig. 5-16. Frotis de médula ósea. May-Grünwald-Giemsa x660.

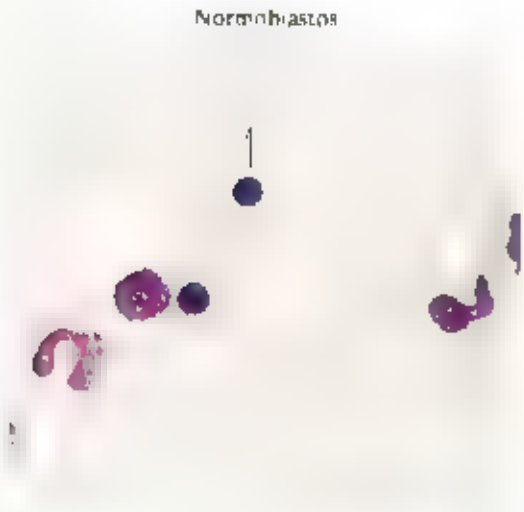

Fig. 5-17. Frotis de médula ósea. May-Gründ-wald-Giemsa. x660

Fig. 5-18. Frotis de médula ósea mostrando una célula en metafase de la mitosis. May-Gründ-wald-Giemsa. x660

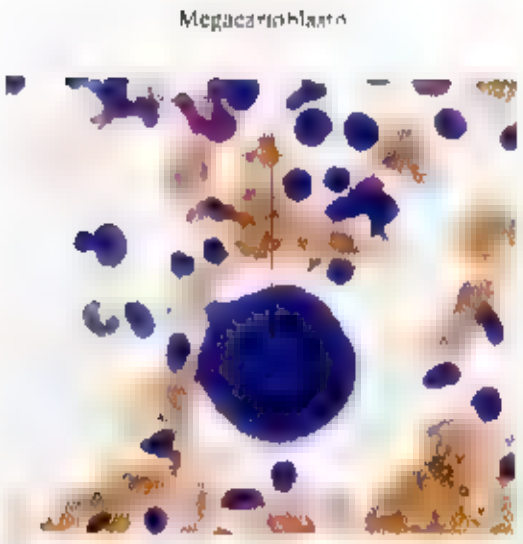

Fig. 5-19. Frotis de médula ósea mostrando un megacarioblasto. May-Grünwald-Giemsa, x660



Fig. 5-20. Frotis de médula ósea mostrando un megacariocito. La lobulación del núcleo polimorfo es característica. May-Grünwald-Giemsa, x660

CAPITULO 6

Tejidos esqueléticos

El hueso y el cartílago constituyen los ejemplos más genuinos de tejidos esqueléticos o tejidos conjuntivos de sostén. Para poder soportar el peso y no deformarse, contienen no sólo fibras como el tejido conjuntivo sino una sustancia fundamental, sólida en el cartílago y calcificada en el hueso.

Hay tres variedades de tejido cartilaginoso en el cuerpo humano: cartílago hialino, elástico y fibroso. La variedad más abundante en el cuerpo es el cartílago hialino, de aspecto semitransparente y flexible, que contiene de forma equilibrada células, sustancia fundamental y fibras colágenas. En la etapa fetal constituye la mayor parte de los huesos del esqueleto. En el adulto reviste las superficies articulares, forma el cartílago de la nariz, las paredes de la laringe, cartílagos de la tráquea y bronquios y los cartílagos costales.

El tejido óseo es una variedad de tejido conjuntivo en el que la matriz aparece impregnada en sales cálcicas. Está constituido por células, fibras, sustancia fundamental y sales minerales.

Los osteoblastos son las células encargadas de la formación del hueso. Son células basófilas, poliédricas, con varias prolongaciones citoplasmáticas. Se disponen en empalizada al lado del hueso que están formando.

Los osteocitos son células derivadas de los osteoblastos que están alojados en unas cavidades del hueso conocidas como lagunas óseas o osteoplasmas. Los osteocitos son células especializadas en la renovación de la matriz ósea y en el mantenimiento del intercambio del calcio.

Los osteoclastos son células óseas esféricas encargadas de la resorción del tejido óseo.

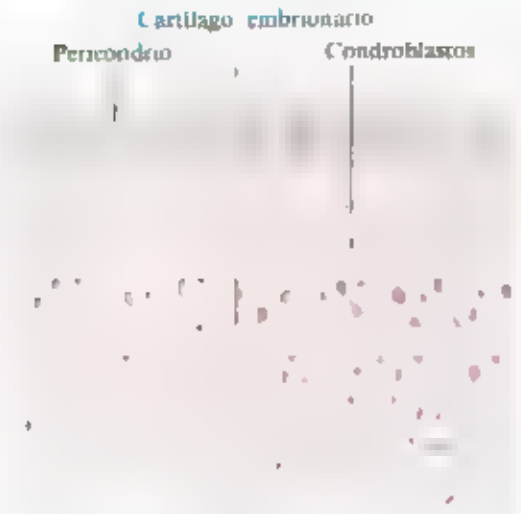

Fig. 6-1 Cartílago embrionario de un feto de tres meses. Los condroblastos están muy agrupados y apenas se observa matriz cartilaginosa. H & E. x60.

Fig. 6-2. Cartílago embrionario del mismo feto de la figura 6-1 pero en un estadio algo posterior del desarrollo del cartílago. Los condroblastos se han transformado en condrocitos que aparecen menos densamente agrupados que los condroblastos, debido a la presencia de una matriz cartilaginosa más abundante, secretada por los condroblastos. H & E. x340.

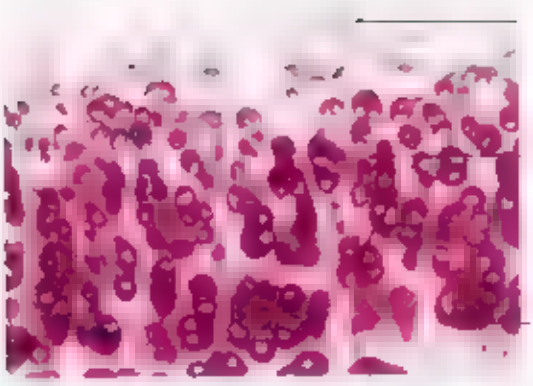

Fig. 6-3. Porción superficial del cartílago traqueal mostrando la presencia de un cartílago hialino maduro. H & E. x135.



Fig. 6-4. Cartílago epiglótico. Es un ejemplo de cartílago elástico. Orceína. x165.



Fig. 6-5. Cartílago fibroso de la superficie articular de una vértebra. H & E. x275

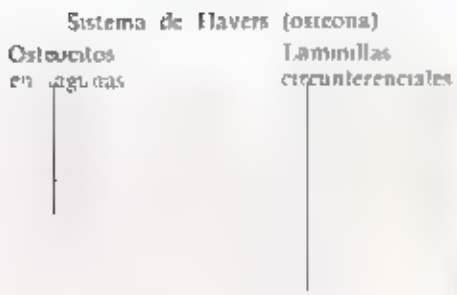

Fig. 6-6. Hueso compacto desgastado mostrando un sistema de Havers (osteona). Tinción con eosina. x275

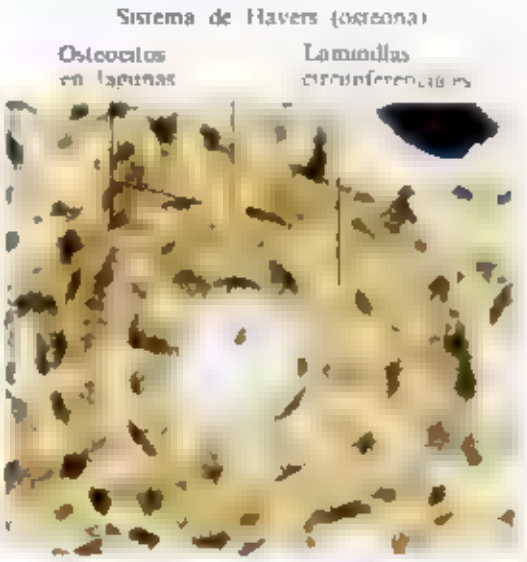

Fig. 6-7. Sistema de Havers de un hueso compacto visto a mayor aumento. x235

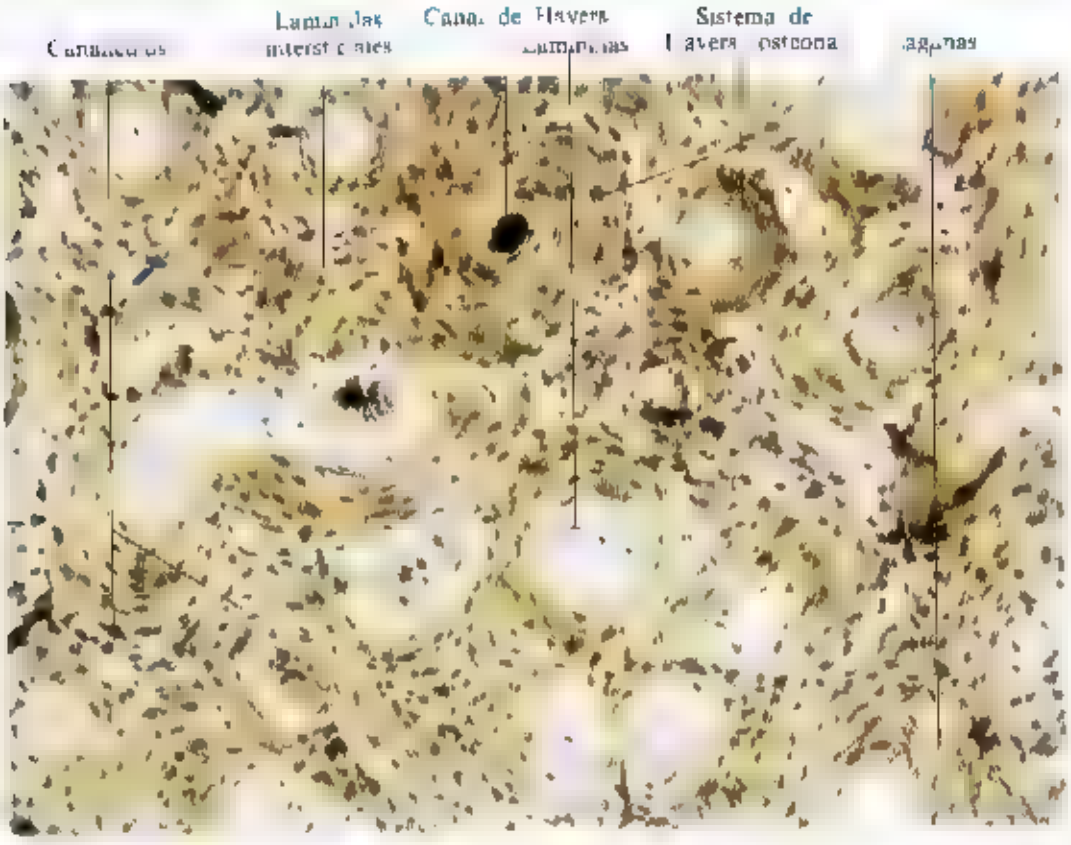

Fig. 6-8. Hueso compacto mostrando numerosos sistemas de Havers y laminillas intersticiales x110.



Fig. 6-9. Centro primario de osificación en el primordio de un hueso plano de la bóveda craneal de un feto humano de tres meses. H & E. x440



Fig. 6-10. Centro primario de osificación en el primordio de un hueso plano de la bóveda craneal de un feto humano de tres meses. Se observa ya una trabécula ósea en el hueso en formación. H & E. x275

Fig. 6-11. Hueso esponjoso primitivo del primordio de un hueso plano de la bóveda craneal de un feto humano de tres meses. H & E. x135



Fig. 6-12. Hueso compacto primitivo del primordio de un hueso plano de la bóveda craneal de un feto humano de tres meses. H & E. x165



Fig. 6-13. Centro primario diafisario de osificación formado sobre el modelo de cartílago hialino de un hueso algo alejado de la superficie endocondral. H & E. x110



Fig. 6-14. Centro primario diafisario de osificación en un estadio algo posterior del desarrollo. Se observa la calcificación de la matriz cartilaginosa. H & E. x110



Fig. 6-15. Centro primario diafisario de osificación formado sobre el modelo de cartílago hialino de un hueso largo durante la osteogénesis endocondral en un feto humano de tres meses. El modelo cartilaginoso queda rodeado ahora por un collar de hueso subperióstico. H & E. x110.

Fig. 6-16. Detalle del centro primario de osificación del mismo feto de la figura 6-15. El collar óseo subperióstico es atravesado por una yema del periostio que continúa formando hueso. H & E. x275.

Fig. 6-17. Osificación endocondral en el mismo hueso. El cartílago hipertrófico es sustituido por trabéculas de matriz cartilaginosa calcificada, que van siendo rodeadas por una capa de hueso neoformado de aspecto eosinófilo. H & E. x275.

Fig. 6-18. Sección longitudinal de la transición entre epífisis y diáfisis en un hueso largo, cuyo crecimiento en longitud tiene lugar mediante osificación endocondral. H & E. x110

Fig. 6-19. Sección horizontal de un disco intervertebral. H & E. x10



Fig. 6-20. Membrana sinovial del tipo adiposo. La capa superficial de sinoviocitos queda separada de la cápsula fibrosa por una capa de células adiposas. H & E. x135.

CAPITULO 7

Tejido muscular

El tejido muscular está constituido por células alargadas altamente especializadas en la contracción. Para ello, su citoplasma contiene proteínas contráctiles, como la actina y la miosina, dispuestas en forma fibrilar, y transforman la energía química en energía mecánica mediante la degradación del ATP. Desde el punto de vista morfológico se distinguen tres tipos de músculo: liso, estriado y cardíaco.

Las células musculares lisas son fusiformes. El núcleo es alargado, tiene los extremos redondeados y presenta una o dos nucleolos. El citoplasma es fuertemente eosinófilo y fibrilar. Su contracción es involuntaria.

Las células musculares estriadas que forman el músculo esquelético son de contracción voluntaria y pueden medir varios centímetros de longitud. Son multinucleadas, con los núcleos dispuestos en la periferia, y muestran estriación tanto longitudinal como transversa. La mayor parte del citoplasma está ocupado por miofibrillas, de aproximadamente una micra de espesor, orientadas en el sentido del eje mayor de la célula, extendiéndose de extremo a extremo de la misma. Entre las miofibrillas o entre ellas y el sarcolema, quedan espacios reducidos ocupados por los orgánulos citoplasmáticos, entre los que predominan las mitocondrias. En cada miofibrilla se distinguen bandas claras (I) y oscuras (A) alternantes. Las bandas I están divididas, en su parte media, por una línea densa (línea Z). Estas bandas se disponen en registro en todas las miofibrillas, resultando la estriación transversa característica.

El músculo cardíaco está formado por células musculares estriadas de contracción involuntaria. Se diferencian de las células de músculo estriado esquelético en que son menos gruesas y más cortas, ramificadas con los núcleos dispuestos en el centro de las células, y se anastomosan entre sí formando una especie de red. Las células se conectan unas a otras mediante los llamados discos intercalares observados en las imágenes como líneas Z muy gruesas que, en realidad, corresponden a uniones especializadas entre células, semejantes a los complejos de unión pero con contorno muy sinuoso.



Fig. 7-1. Sección longitudinal de células musculares lisas de la pared del **intestino delgado**. Se pueden apreciar los característicos núcleos alargados en la parte central de las células musculares. H & E x275.

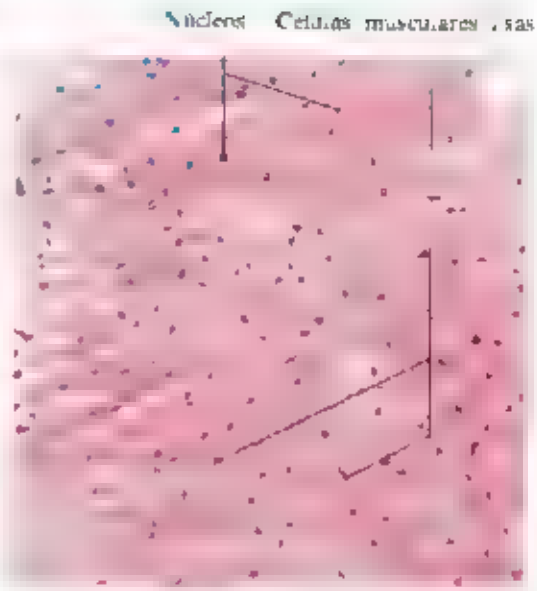

Fig. 7-2. Sección transversal de células musculares lisas en la pared del **intestino delgado**. Se observa el contorno redondeado de las células y de algunos núcleos que han quedado incluidos en el plano de la sección. H & E x275.

Fig. 7-3. Sección longitudinal de músculo estriado esquelético de la **lengua**. Se distinguen la estriación transversal y la disposición periférica de los núcleos. H & E x275.

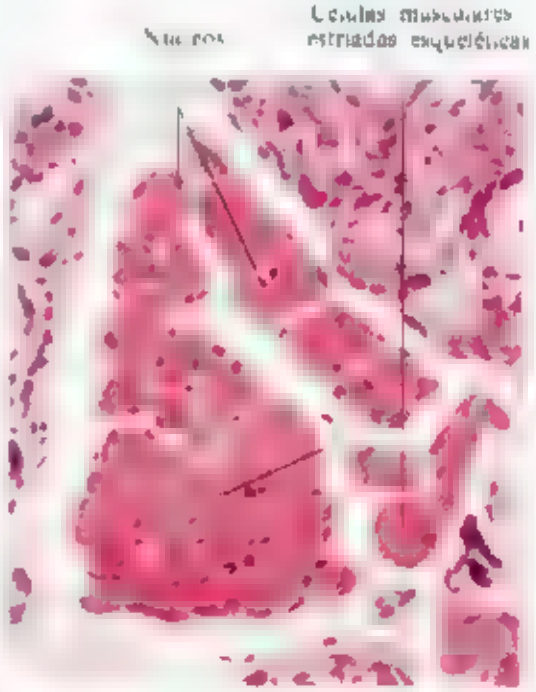

Fig. 7-4. Sección transversal de músculo estriado esquelético de la **lengua**. Se aprecian el contorno redondeado de las células y la disposición periférica de los núcleos. H & E x275.

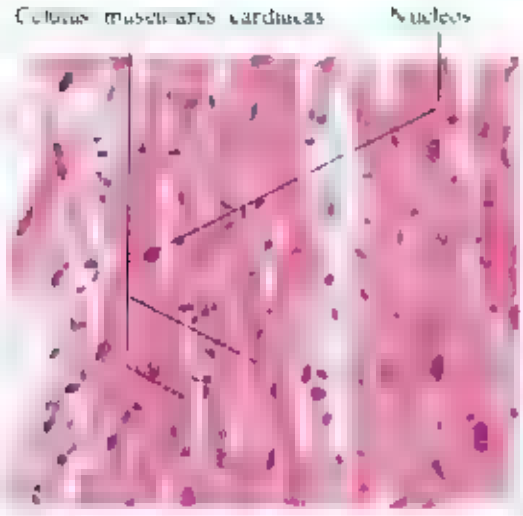

Fig. 7-5. Sección longitudinal de **músculo cardíaco**. La estriación transversal, aunque presente, es menos marcada que en el músculo esquelético y los núcleos se disponen centralmente en las células. H & E x275

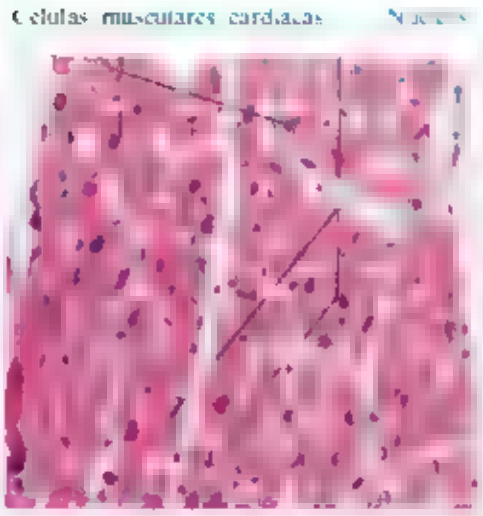

Fig. 7-6. Sección transversal de **músculo cardíaco**. El tamaño y contorno de las células musculares es más irregular que en el músculo esquelético. H & E x275



Fig. 7-7. Sección longitudinal de células musculares lisas en la pared del **esófago**. Van Gieson x540

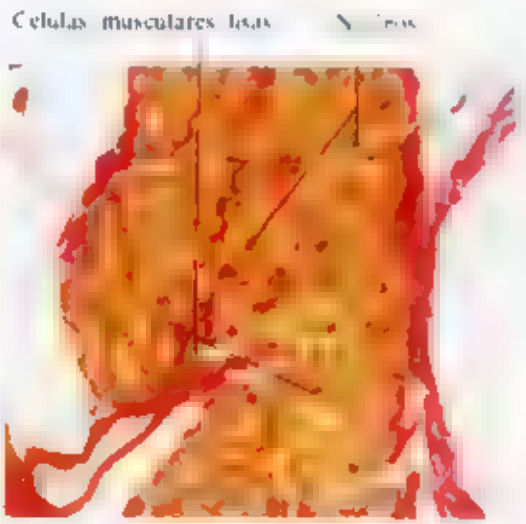

Fig. 7-8. Sección transversal de células musculares lisas de la pared del **esófago**. Van Gieson x540

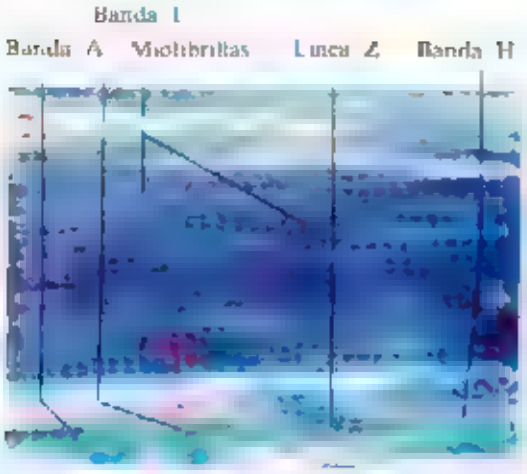

Fig. 7-9. Sección longitudinal de músculo estriado esquelético. La mayor parte de la imagen está ocupada por una sola célula muscular que presenta varias miofibrillas dispuestas paralelamente en sentido longitudinal. A este aumento se pueden apreciar las distintas bandas de la sarcómera. Azán. x880.



Fig. 7-10. Sección longitudinal de músculo estriado esquelético. Se observa parte de dos células musculares separadas por un estrecho endomisio que contiene un capilar sanguíneo. Material incluido en Epon y teñido con azul de metileno. x640.



Fig. 7-11. Sección longitudinal a través de la transición entre fibras musculares esqueléticos y su tendón de unión al hueso. H & E. x135.



Fig. 7-12. Sección longitudinal de músculo cardíaco mostrando el aspecto escaleriforme de los discos intercalares. Azán. x440.

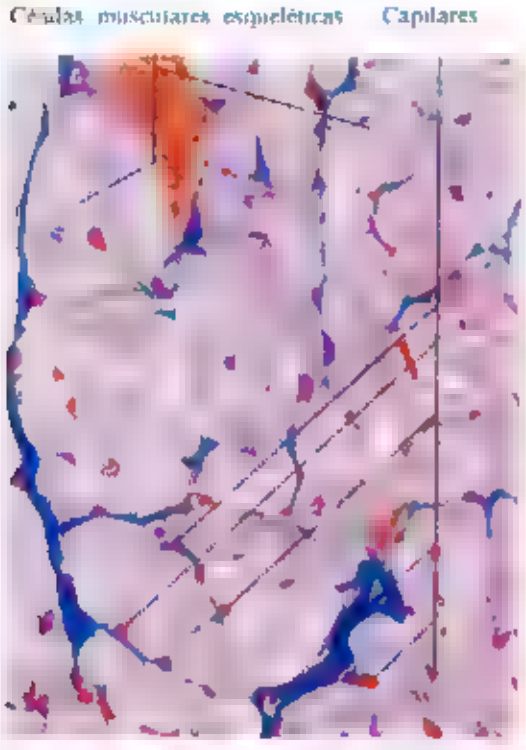

Fig. 7-13 Sección transversal de **músculo cardíaco** mostrando la abundancia de capilares sanguíneos entre las fibras musculares. Azul. x440

Fig. 7-14 Preparación de **músculo estriado esquelético** en la que la microarquitectura de la vascularización cabila ha sido demostrada [illegible] una inyección de carmín de litio en la corriente arterial. x135

CAPITULO 8

Tejido nervioso

El tejido nervioso está distribuido en dos sistemas: el sistema nervioso central y el sistema nervioso periférico. El sistema nervioso central está constituido por el encéfalo y la médula espinal, el sistema nervioso periférico por los ganglios nerviosos periféricos, nervios y terminaciones nerviosas.

En el tejido nervioso hay dos tipos de células: células nerviosas o neuronas y células de la glía.

La neurona es una célula altamente especializada que no se divide después de nacida embrionaria. Es una célula capaz de recibir información, integrarla, seleccionarla e informar a otras células. Para cumplir tan variado programa de trabajo ha ido sufriendo durante su desarrollo cambios profundos en su volumen, cantidad y complejidad de organelas, prolongaciones, contactos funcionales, etc.

La neurona consta de un cuerpo celular o pericarión y varias prolongaciones citoplasmáticas. Unas prolongaciones son cortas, y se conocen con el nombre de dentritas, conducen los estímulos nerviosos hacia el cuerpo celular. Otra prolongación es larga, el axón, conduce los estímulos de forma centrífuga. Las sinapsis son contactos especializados entre las células nerviosas o entre las células nerviosas y otros tipos de células.

La neurona está rodeada de una membrana plasmática de tipo unitario, que sólo se modifica a nivel de los contactos sinápticos. Esta membrana mantiene la potencia de reposo de la célula de noventa milivoltios, interior negativo, exterior positivo. La membrana plasmática recibe un elevado número de contactos sinápticos. A través de estos contactos la célula se despolariza o hiperpolariza, engendrándose así las corrientes eléctricas.

El pericarión está encargado de la síntesis de grandes cantidades de proteínas, lípidos etcetera, con lo que la célula obtiene los productos necesarios para su mantención, formación de organelas y elaboración de neurotransmisores.

Fig. 8-1. Neurona de la corteza cerebral. Tinción método de Golgi. x275.



Fig. 8-2. Células piramidales de la corteza cerebral. Azul de toluidina. x275

Fig. 8-3. Célula de Purkinje de la corteza del cerebelo, mostrando un árbol dendrítico extraordinariamente ramificado. Método de Golgi. x275

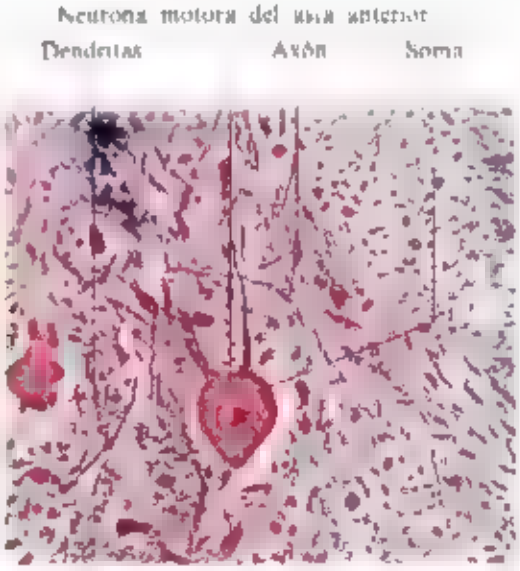

Fig. 8-4. Neurona motora de asta anterior de la médula espinal. Tinción de Bodian. x275

Neurona motora del asta anterior
Cuerpos de Nissl

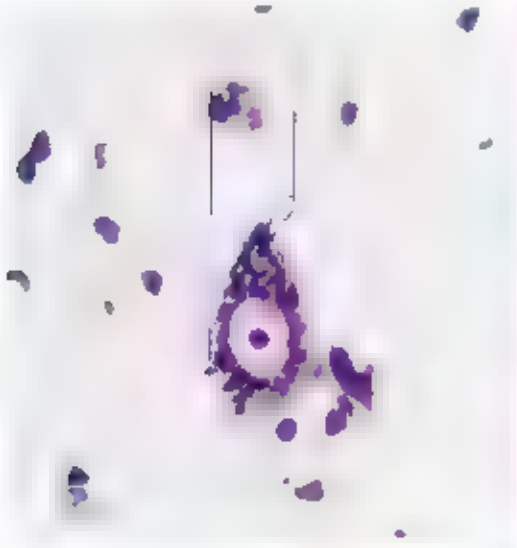

Fig. 8-5. Neurona motora del asta anterior de la **médula espinal** [illegible] aspecto de los cuerpos de Nissl en estas neuronas es de gruesos gránulos. Tinción [illegible]. x540

Neurona sensitiva de ganglio espinal
Cuerpos de Nissl

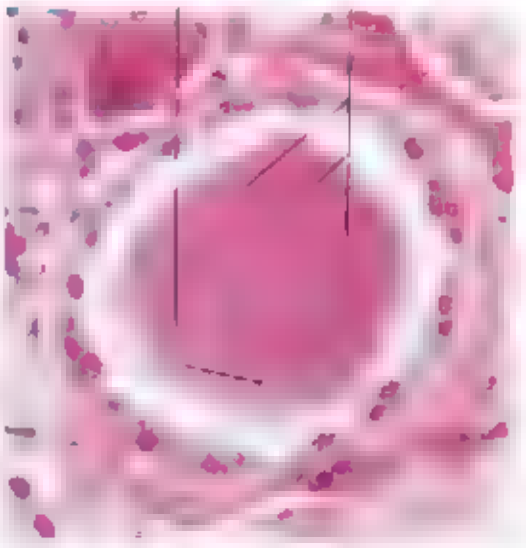

Fig. 8-6. Neurona sensitiva de [illegible] ganglio espinal [illegible] aspecto [illegible] cuerpos de Nissl. H & E. x44[illegible]

Neurofibrillas

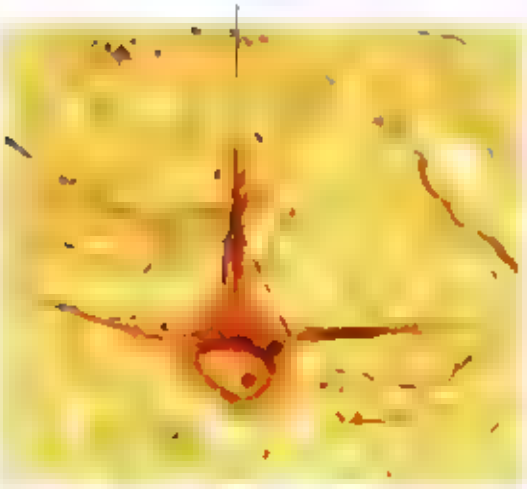

Fig. 8-7. Neurona [illegible] de **bulbo raquídeo.** La [illegible] de [illegible] de numerosas neurofibrillas en el cuerpo celular y en las prolongaciones citoplásmicas. x760

Botones sinápticos "en passage"



Fig. 8-8. [illegible] del **mesencefalo.** [illegible] napsis del tipo "en passage". x660

Astrocitos

Pies "chupadores" perivasculares



Fig. 8-9. Astrocitos en el sistema nervioso central. Se pueden observar los característicos pies "chupadores" perivasculares de los astrocitos. Sublimado de oro de Cajal. ×375

Microglia (gliocitos)



Fig. 8-10. Microglia en el sistema nervioso central. Técnica de Río-Hortega. ×375

Oligodendrocitos

Fig. 8-11. Sustancia blanca del sistema nervioso central mostrando oligodendrocitos. Los oligodendrocitos se disponen en hileras entre las fibras nerviosas, constituyendo el tipo denominado "glia prefibrilar". Tinción de Penfield. ×375

Ependimo

Fig. 8-12. Epéndimo del canal central del bulbo raquídeo. ×375



Fig. 8-13. Sección transversal de un **nervio periférico**. Las vainas de mielina de las fibras nerviosas mielínicas se han teñido con osmio, y aparecen como anillos negros rodeando los axones que quedan sin teñir. La variación del calibre de las fibras es notable. ×540.

Fig. 8-14. Sección transversal de un **nervio periférico** teñido con hematoxilina y eosina. La mayor parte de la mielina ha desaparecido durante la preparación, y los restos que quedan aparecen como anillos ligeramente teñidos que rodean los axones más intensamente teñidos. ×375.



Fig. 8-15. Fibra nerviosa mielínica que ha sido aislada de un nervio y teñida con osmio. Se observa un nódulo de Ranvier y cisuras de Schmidt-Lantermann. ×440.

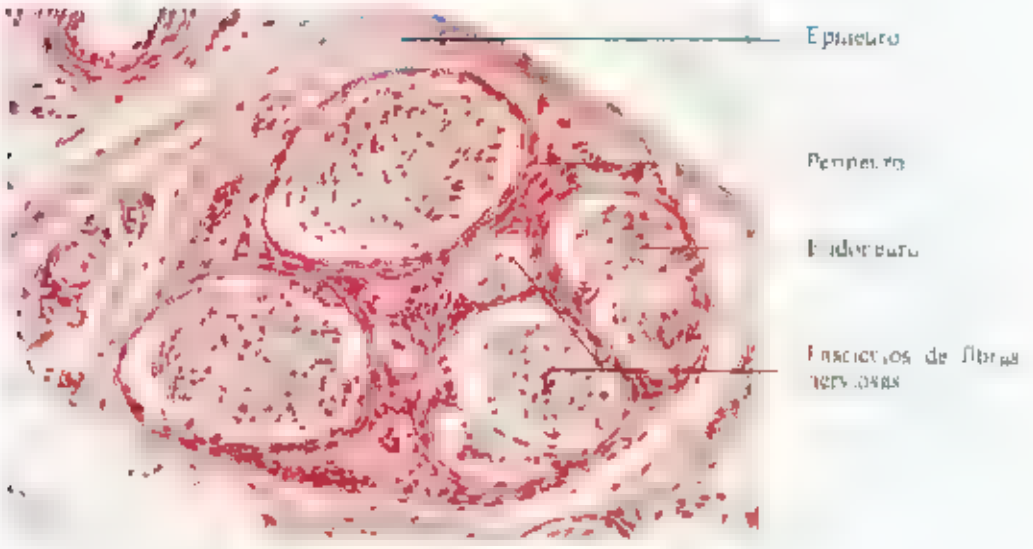

Fig. 8-16. Sección transversal de un nervio periférico fotografiada a bajo aumento. Se aprecia la organización histológica de los nervios periféricos. H & E. x 65



Fig. 8-17. Sección longitudinal de un nervio periférico de pequeño calibre mostrando la característica apariencia ondulada. H & E. x275

Fig. 8-18. Sección transversal de un ganglio espinal. H & E.

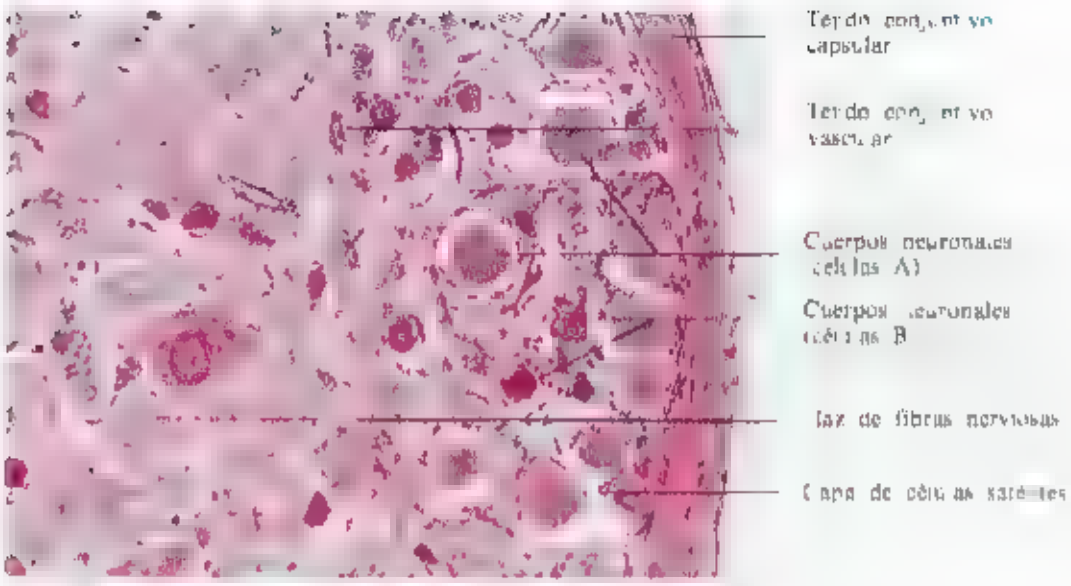

Fig. 8-19. Ganglio espinal a mayor aumento mostrando una gran variación en el tamaño de los cuerpos neuronales. H & E. x1...

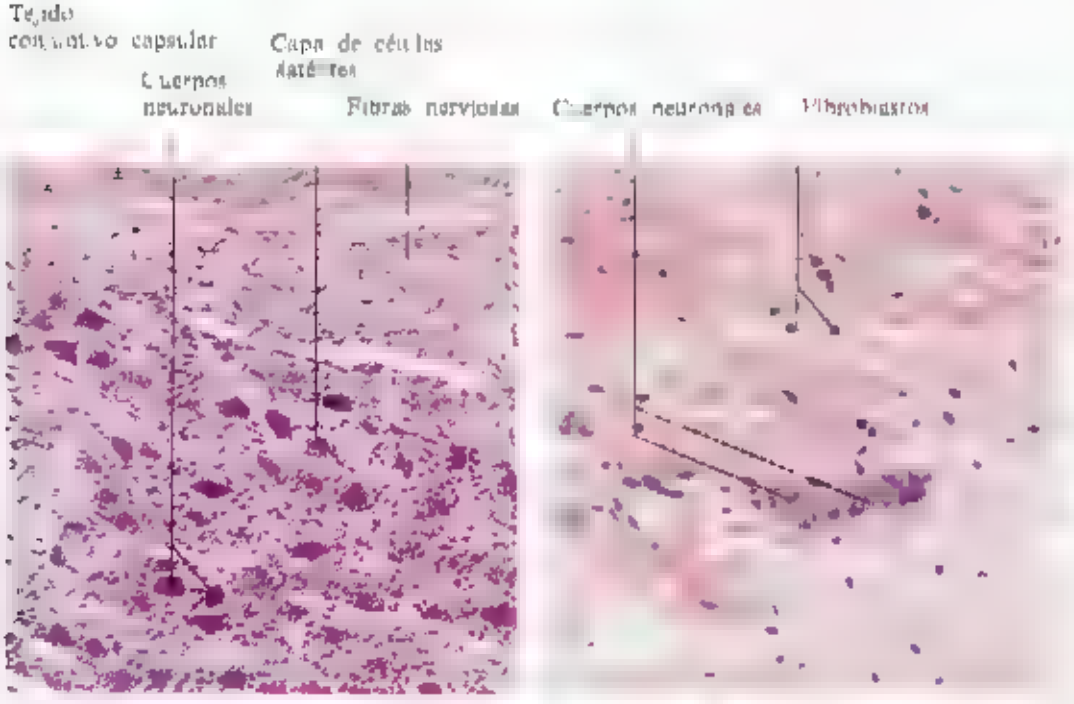

Fig. 8-20. Ganglio nervioso autónomo simpático. Los cuerpos neuronales son todos de un tamaño similar, generalmente menor que el de las neuronas del ganglio espinal mostrado en la figura 8-19. H & E. x...0

Fig. 8-21. Ganglio nervioso autónomo parasimpático localizado en la pared del intestino (plexo submucoso de Meissner). El tamaño de los cuerpos neuronales es considerablemente superior al de los fibroblastos que se observan en el tejido conjuntivo de la submucosa. H & E. x375

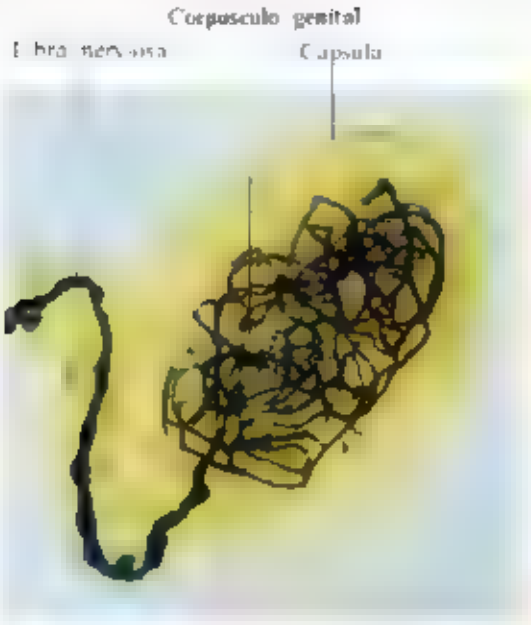

Fig. 8-22. Corpúsculo sensitivo genital localizado en la piel del labio menor. Tinción de Bielschowski modificada por Lavrentiev x345

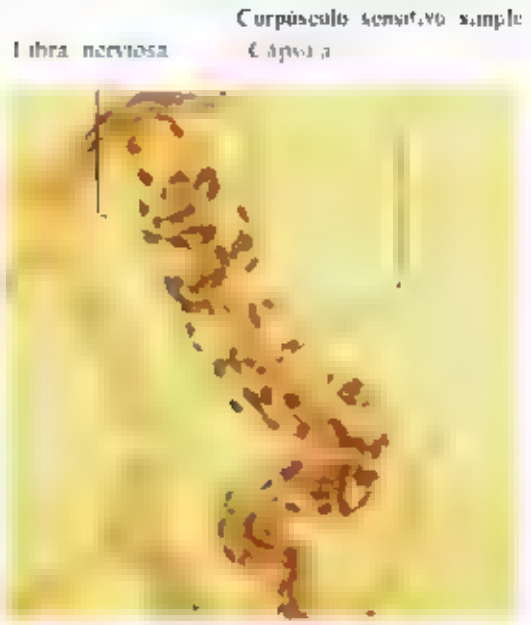

Fig. 8-23. Corpúsculo sensitivo simple del labio. Tinción de Bielschowski modificada por Lavrentiev x760



Fig. 8-24. Corpúsculo de Meissner de la piel del labio menor. Tinción de Bielschowski modificada por Lavrentiev x345

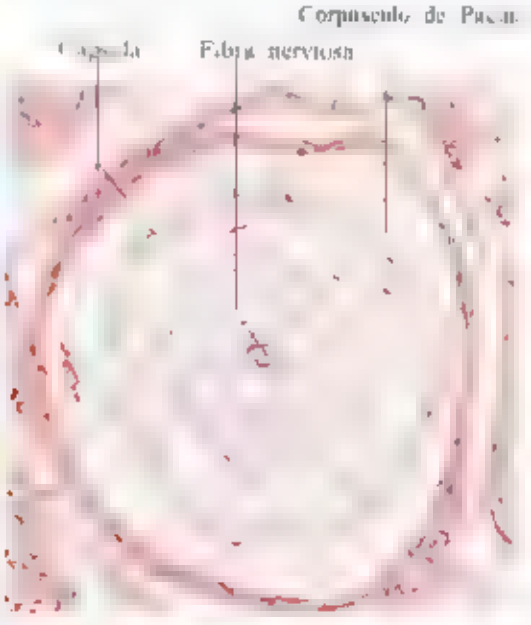

Fig. 8-25. Corpúsculo de Pacini de la piel de un dedo. H & E x135

Fig. 8-26. Sección sagital del **vermis del cerebelo** mostrando los múltiples y profundos repliegues de la corteza cerebelar. Tinción de Holzer. x3.

Fig. 8-27. Sección sagital de **vermis** del cerebelo. La tinción es semejante a un negativo de la tinción anterior. Azul de toluidina. x3.

Capa molecular

Capa de las células de Purkinje

Capa granular

Fig. 8-28. Corteza del cerebelo mostrando la estructura característica en tres capas. Tinción de Cajal. x.65.



Fig. 8-29. Sección de la **corteza de un hemisferio cerebral**. Bajo la corteza de sustancia gris se observa la sustancia blanca. Gallocianina cromalo. x 0



Fig. 8-30. Detalle de la **corteza cerebral** mostrando la arquitectura general del neocórtex (isocórtex). Pueden distinguirse seis capas, aunque, en esta zona, los límites entre las capas tercera, cuarta y quinta no son netos. Azul de toluidina. x40

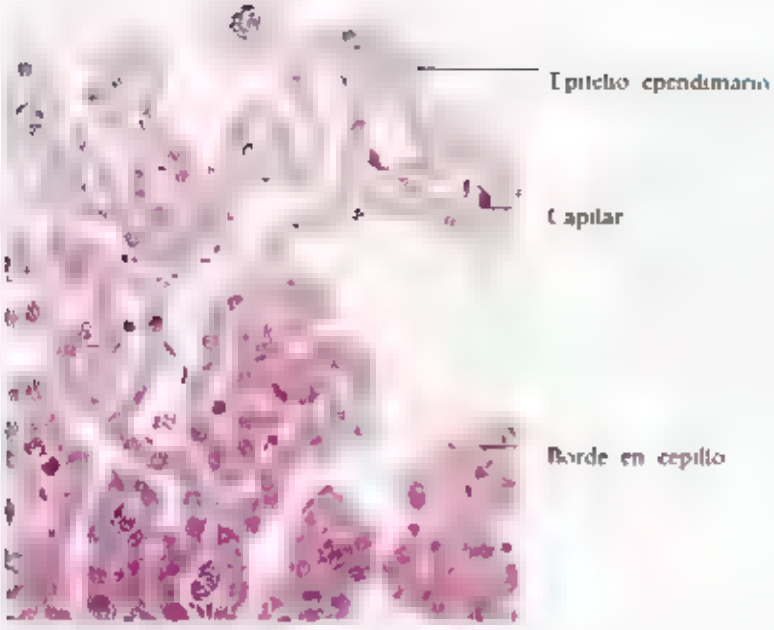

Fig 8-31 Plexo coroideo. A este aumento se aprecia el "borde en cepillo" de las células ependimarias que forman el epitelio del plexo. Material incluido en Epon y teñido con azul de metileno. x275

CAPITULO 9

El aparato circulatorio

El aparato circulatorio está constituido por diferentes partes: corazón, arterias, capilares y venas.

El corazón está encargado de bombear la sangre hacia el sistema arterial. Las arterias conducen y distribuyen la sangre a través de ramas cada vez más finas hasta formar la red de capilares. Los capilares son vasos de fino calibre que permiten el intercambio de gases, nutrientes y metabolitos entre la sangre y los tejidos. Las venas se originan en la red capilar y llevan la sangre de retorno al corazón.

La organización básica del aparato cardiovascular es en capas concéntricas que de dentro a fuera reciben los nombres de íntima, media y adventicia. La íntima está constituida por un endotelio apoyado en un tejido conjuntivo subendotelial. La media tiene abundantes células musculares y tejido elástico. La adventicia une los vasos a las estructuras por las que pasan. Esta organización básica presenta modificaciones focales dependiendo de la función de cada una de las partes del aparato cardiovascular.

El corazón bombea la sangre al árbol arterial de forma rítmica. El flujo sanguíneo que deja a la aorta (arteria elástica) es discontinuo. Una parte de la fuerza de eyección cardíaca se utiliza en la propulsión de la sangre a lo largo de las arterias, pero otra fracción es utilizada en la distensión de la pared vascular. Durante la diástole no penetra sangre en la aorta, la presión de la sangre en su interior disminuye y gracias a su gran elasticidad la pared recupera el calibre previo. Esta especie de sístole arterial proporciona un flujo continuo.

Las arterias musculares tienen una misión diferente. Son capaces de variar la cantidad de flujo sanguíneo que ha de recibir un órgano de acuerdo con sus necesidades en determinados momentos. Esto se consigue por la abundante inervación de las células musculares lisas de la capa media.

La misión de las arteriolas consiste en regular la presión dentro del sistema arterial. Gracias al tono de las células musculares de la media se cierra en mayor o menor grado la luz, lo que determina un incremento o disminución de la tensión arterial.

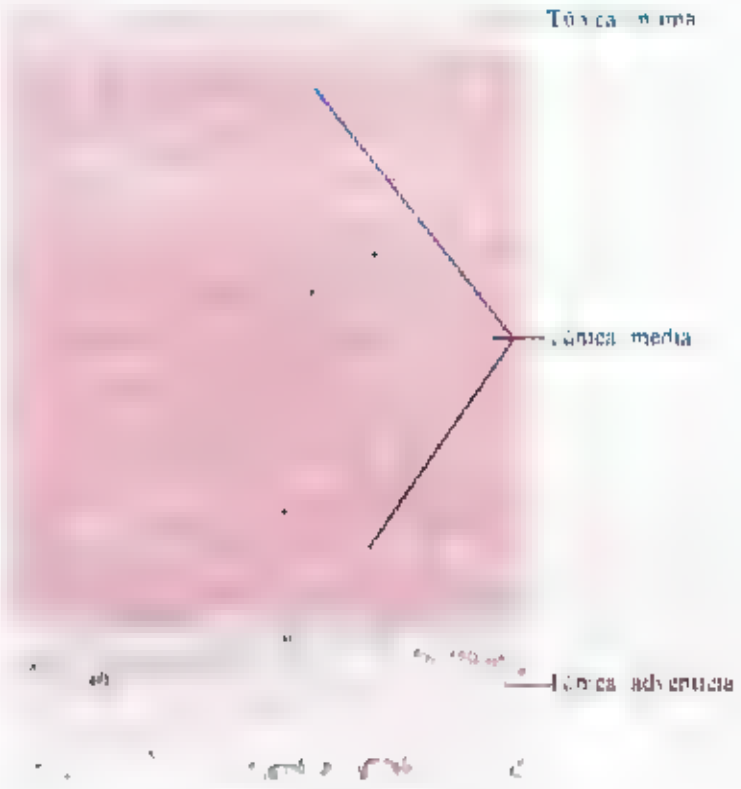

Fig. 9-1. Sección longitudinal de la pared de la aorta mostrando el aspecto característico de una arteria elástica. H & E. x65



Fig. 9-2. Sección longitudinal de la pared de la aorta mostrando la túnica íntima y la parte más interna de la túnica media. La capa de conjuntivo subendotelial es gruesa. H & E. x275

Fig. 9-3. Sección transversal de la pared de la aorta. Las láminas elásticas fenestradas se han teñido selectivamente con orceína. ×35.

Fig. 9-4. Detalle de la **túnica media de la aorta** mostrando la gran densidad de láminas elásticas fenestradas. Orceína. ×440.



Fig. 9-4. Sección transversal de la pared de una **arteria muscular** mostrando la distribución característica de las tres capas. H & E. ×150.



Fig. 9-6. Sección transversal a poco aumento de una **arteria muscular.** Orceina. x35

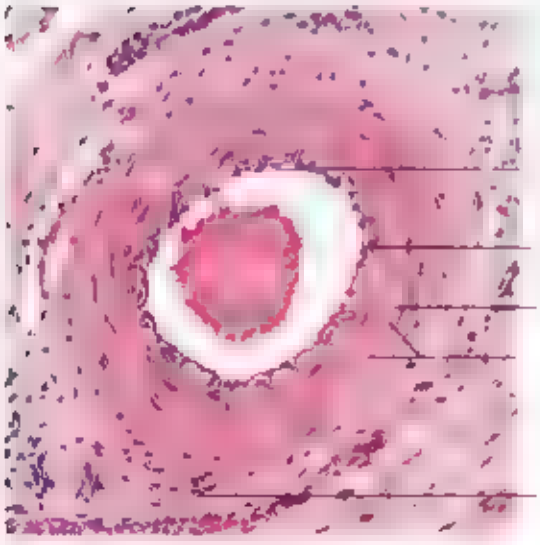

Fig. 9-7. Sección transversal a poco aumento de una **arteria muscular** de pequeño calibre. H & E x 65

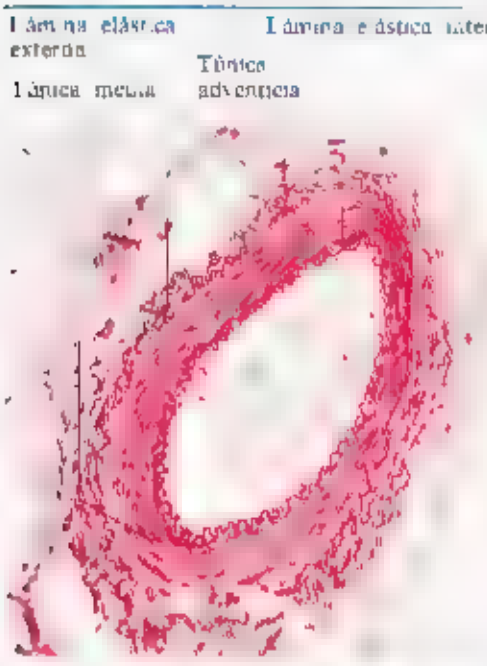

Fig. 9-8 Sección transversal a poco aumento de una **arteria muscular** de pequeño calibre, teñida con orceína para poner de manifiesto las fibras elásticas. x165

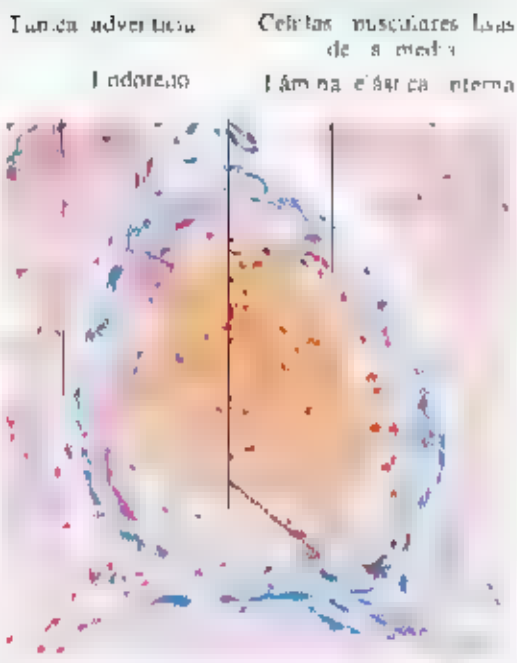

Fig. 9-9. Sección transversal a poco aumento de una **arteria muscular** de calibre muy pequeño. Azán. x275

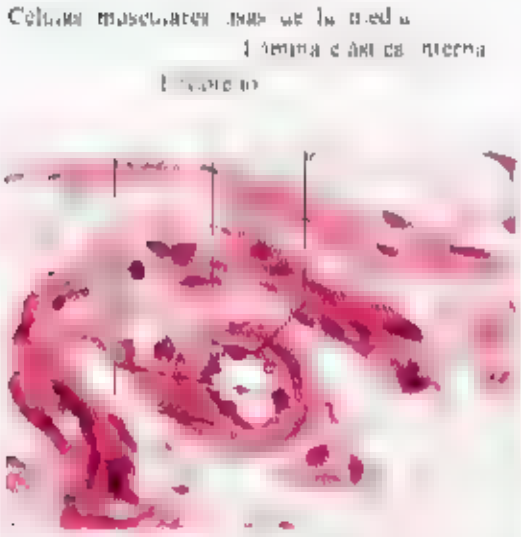

Fig. 9-10. Sección transversal de una **arteriola** que muestra dos capas de células musculares lisas en la túnica media. A pesar del reducido tamaño de este vaso arterial, se puede observar con nitidez la lámina elástica interna. H & E. x540

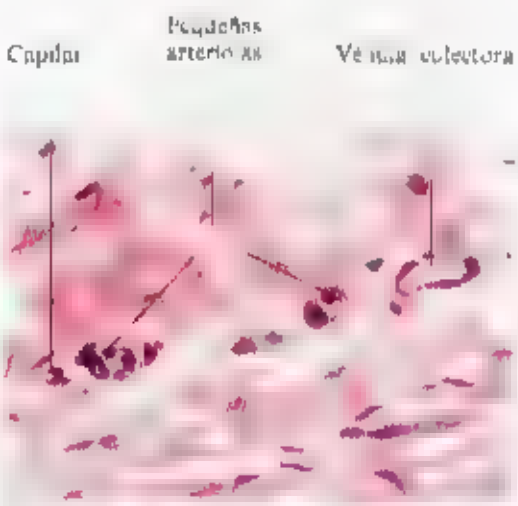

Fig. 9-11 En esta sección histológica se comparan **varios vasos sanguíneos de escaso calibre** para mostrar las diferencias entre ellos. En conjunto estos vasos forman una red microvascular. H & E. x440

Células musculares cardíacas

Capilares

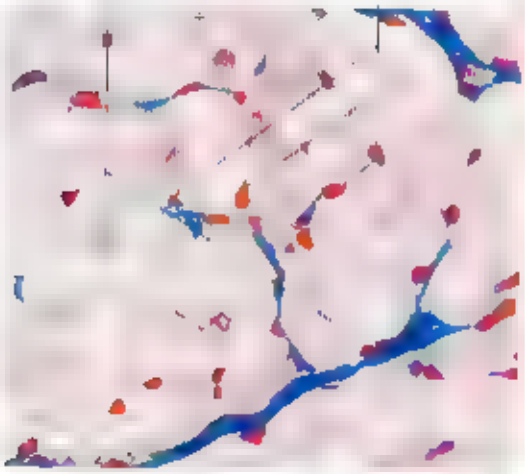

Fig. 9-12 Sección transversal de miocardio mostrando una delgada capa de tejido conjuntivo entre las células musculares cardíacas. Azán. ×540.

Cordones de hepatocitos

Sinusoides

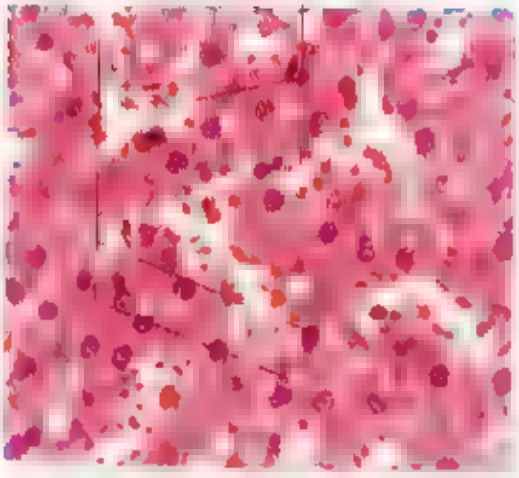

Fig. 9-13. Lobulillo hepático mostrando el aspecto de los sinusoides entre los cordones de hepatocitos. El tamaño de los sinusoides es mucho mayor que el de los capilares de la figura 9-12. H & E.

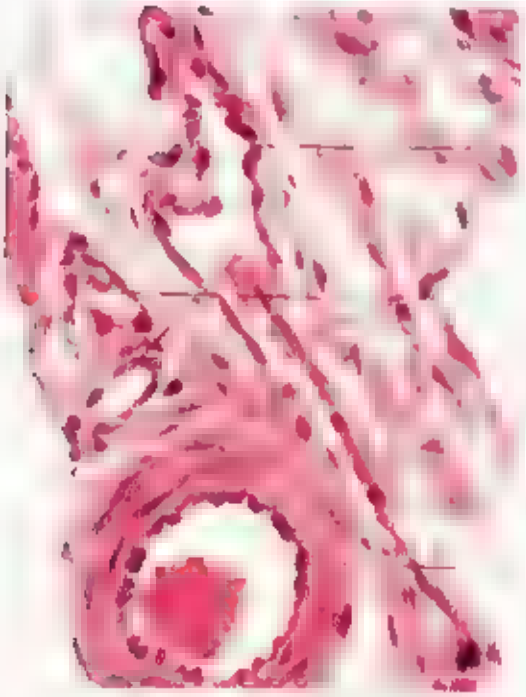

Vénula muscular

Vénulas colectoras

Arteria muscular de pequeño calibre

Fig. 9-14 Sección longitudinal de una vénula muscular, que puede ser comparada con las vénulas colectoras y con la arteria muscular de pequeño calibre adyacentes. H & E. ×44.

Fig. 9-15. Sección transversal de una **vena de pequeño calibre** mostrando un aspecto parcialmente colapsado. H & E. x65



Fig. 9-16. Sección transversal a poco aumento de una **vena de mediano calibre.** Orceína. x25



Fig. 9-17. Sección transversal de la pared de una **vena de gran calibre (cava inferior).** Destaca la túnica adventicia que es muy gruesa y contiene haces de fibras musculares lisas orientadas longitudinalmente. H & E. x65

Fig. 9-18. Pared del ventrículo izquierdo del corazón mostrando las tres capas características de los vasos sanguíneos que aquí reciben una denominación especial. H & E. x6

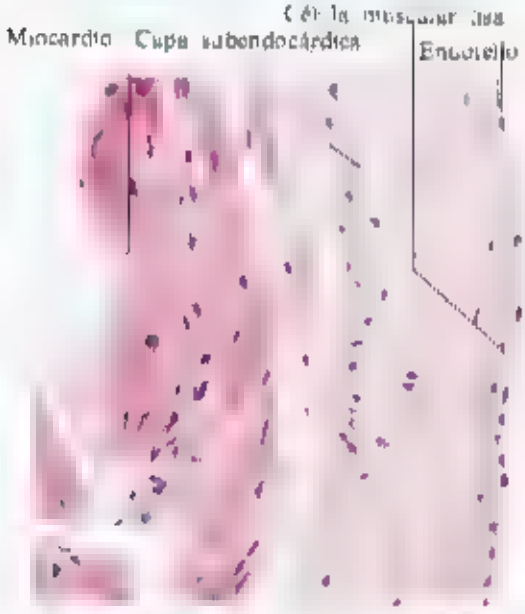

Fig. 9-19. Sección del **endocardio** y de la parte más interna del miocardio. Se observa una gruesa capa de tejido conectivo subendocárdica. H & E. x275

Fig. 9-20. Sección longitudinal de miocardio. Azan. x275



Fig. 9-21. Sección del **epicardio** (capa visceral del pericardio) y de la parte más externa del miocardio. H & E. x110

Fig. 9-22. Sección del endocardio mostrando el aspecto de las **células de Purkinje**. H & E. x340



Fig. 9-23. Sección histológica que ilustra el aspecto de los **vasos linfáticos** de pequeño calibre. La túnica media es extremadamente delgada. H & E. x275

CAPITULO 10

Los órganos linfoides

El tejido linfoide forma determinados órganos (timo, ganglios linfáticos, bazo) y, además, se encuentra distribuido ampliamente por la mucosa de los aparatos digestivo, respiratorio y de las vías urinarias. Principalmente está constituido por las células responsables de la respuesta inmunitaria: los linfocitos y las células derivadas de ellos, como son las células plasmáticas. Esta respuesta a las agresiones se realiza mediante la inmunidad celular y la humoral. La inmunidad celular está mediada por los linfocitos T, la humoral por la formación de anticuerpos en las células plasmáticas, que proceden de los linfocitos B.

Los ganglios linfáticos están intercalados en el trayecto de los vasos linfáticos. Tienen una doble función: depuración de la linfa y producción de linfocitos y células plasmáticas. El bazo realiza un papel similar pero está situado en la corriente sanguínea. El timo situado en el mediastino controla y regula la función de los restantes órganos linfoides.

De los diferentes aparatos, es el digestivo el que posee mayor cantidad de tejido linfoide, ya que un buen número de antígenos alcanzan el cuerpo humano por vía digestiva. Las amígdalas, las placas de Peyer y el apéndice son los ejemplos más característicos de tejido linfoide situado en una mucosa.



Fig. 10-1. Sección histológica del timo de un niño que no presentaba signos de involución. Se distingue entre corteza y médula. H & E. x35



Fig. 10-2. Timo de un adulto mostrando una involución marcada. Se aprecia que gran parte de parénquima tímico ha sido reemplazado por grasa. H & E. x20

Fig. 10-3. Timo de un niño mostrando la brusca transición entre corteza y médula. H & E. ×65

Linfocitos Células epiteliales Corteza Médula

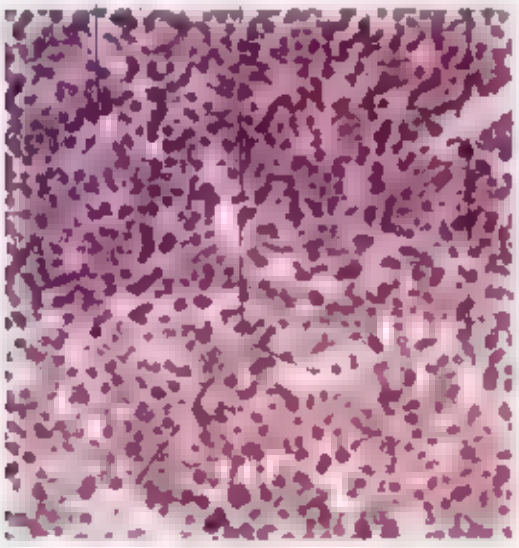

Fig. 10-4. Parte de la corteza y de la médula del timo. Se aprecian los núcleos grandes débilmente teñidos de las células reticulares epiteliales, así como los linfocitos, más pequeños y formando acúmulos. Los linfocitos son mucho más abundantes en la corteza causando la apariencia oscura de esta en comparación con la médula. H & E

Corpúsculos tímicos de Hassal

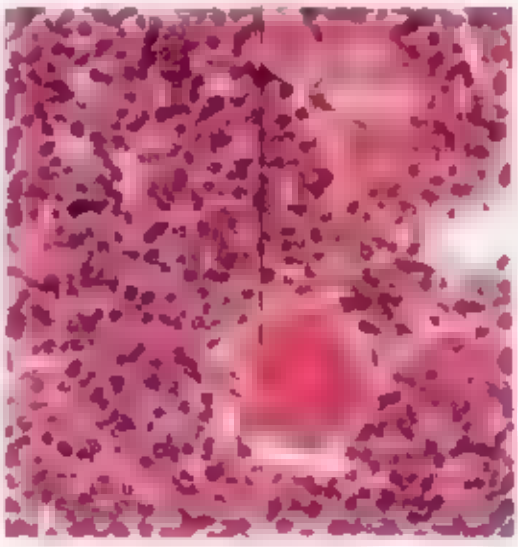

Fig. 10-5. Médula del timo [illegible] corpúsculos de Hassal. H & E. ×10

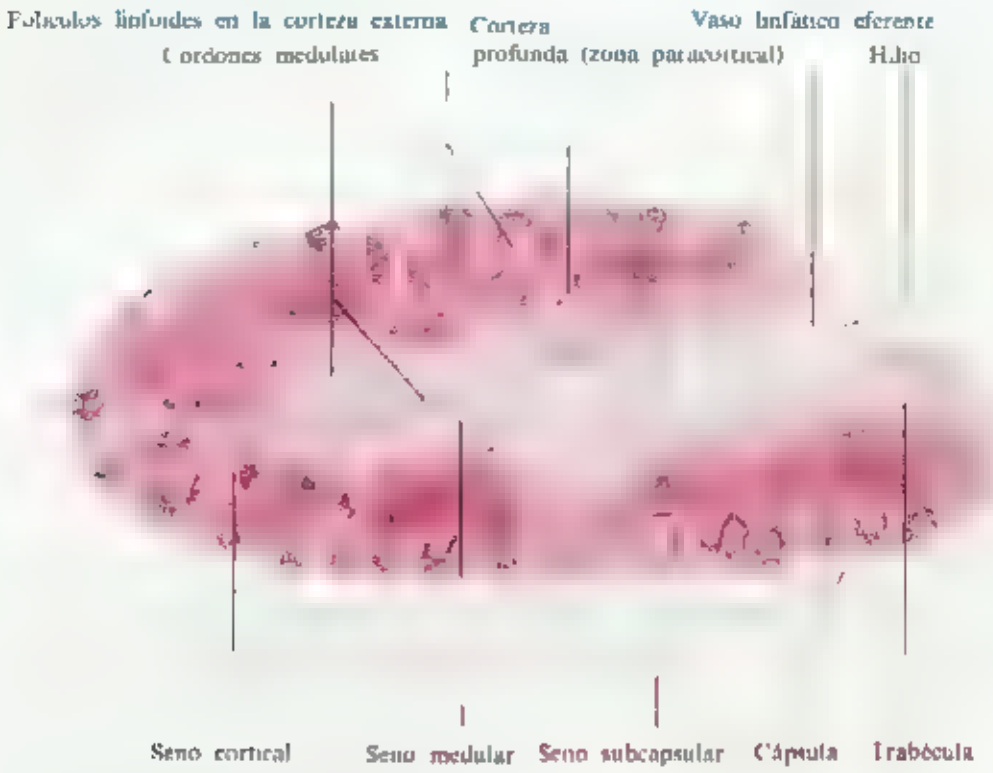

Fig. 10-6. Sección histológica a poco aumento de un **ganglio linfático** completo. Se observa la distinción entre corteza (más teñida) y medula (clara). H. de E. x15.

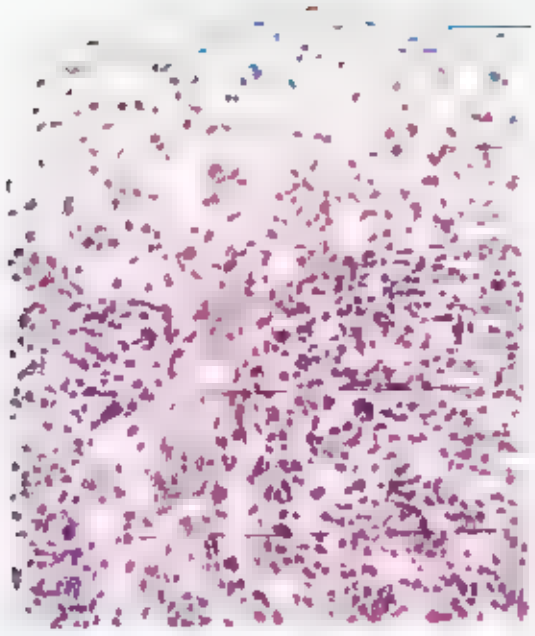

Fig. 10-7. Parte de la zona cortical externa mostrando la cápsula, senos subcapsular y cortical y un folículo linfoide. H & E. x275.

Fig. 10-8. Sección similar a la anterior teñida con tricrómico de Van Gieson. x275.



Fig. 10-9. Folículo linfoide en la corteza externa de un ganglio linfático. H & E. ×135



Fig. 10-10. Médula de ganglio linfático. Van Gieson. ×45



Fig. 10-11. Médula de un ganglio linfático a mayor aumento. H & E. x440.



Fig. 10-12. Corteza de un ganglio linfático en la que se demuestran las fibras reticulares mediante una impregnación argéntica. En el centro germinal de los folículos estas fibras son muy escasas. Bielschowski. x165.



Fig. 10-13. Médula de un ganglio linfático bronquial mostrando una marcada antracosis. Los macrófagos aparecen cargados con el polvo de carbón que han fagocitado. H & E. x275.

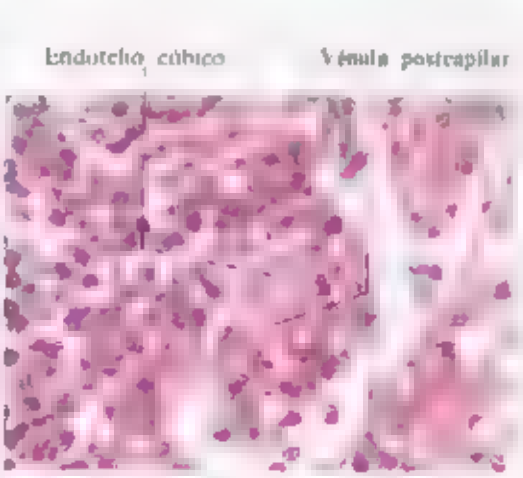

Fig. 10-14. Vénula postcapilar en la zona cortical profunda de un ganglio linfático. Se aprecia el endotelio cúbico de la vénula. H & E. x665.

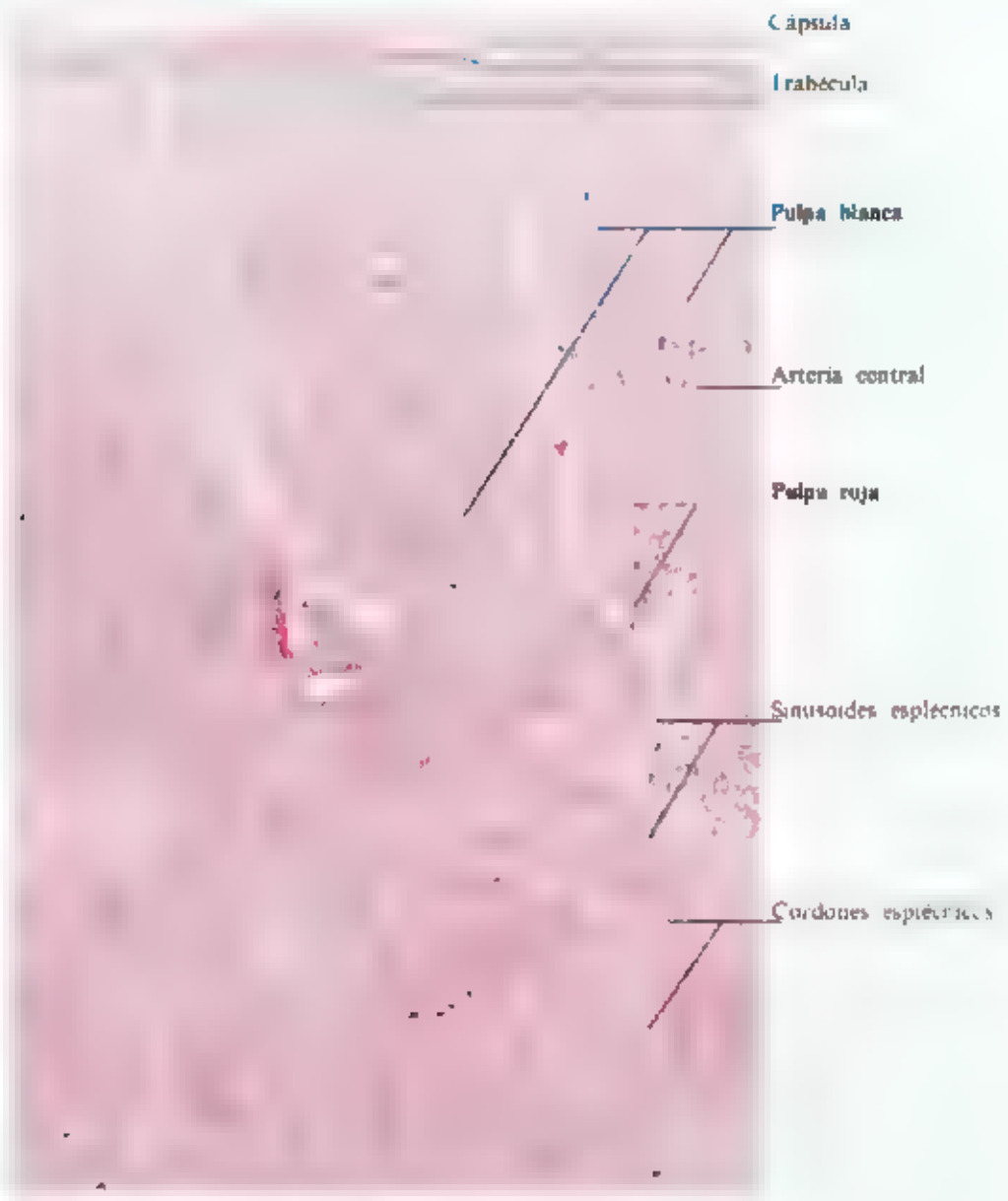

Fig. 10-15. Porción superficial del bazo. H & E
x30.

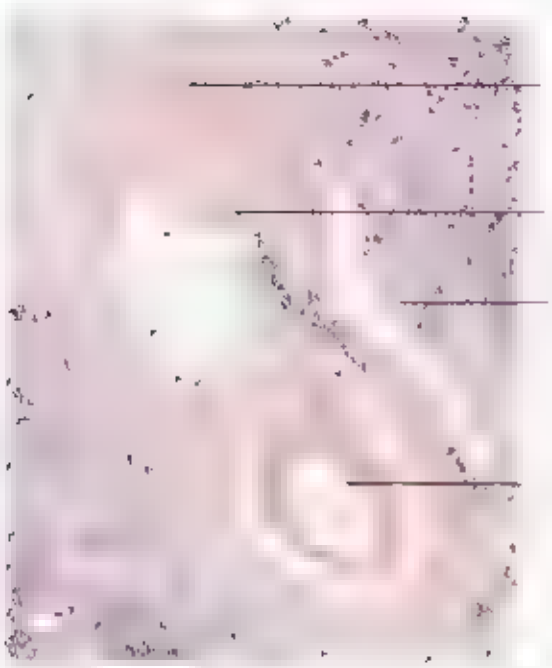

Fig. 10-16. Parte del bazo mostrando una arteria y una vena en el interior de una trabécula y una vena de la pulpa. H & E ×65

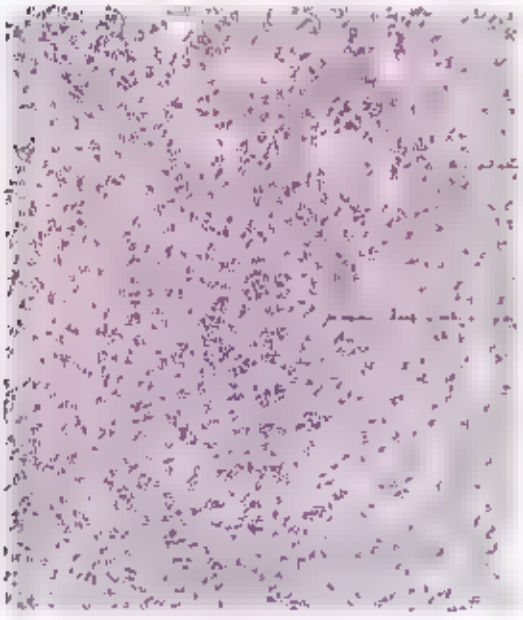

Fig. 10-17. Parte del bazo mostrando el aspecto general de la pulpa blanca. H & E ×110

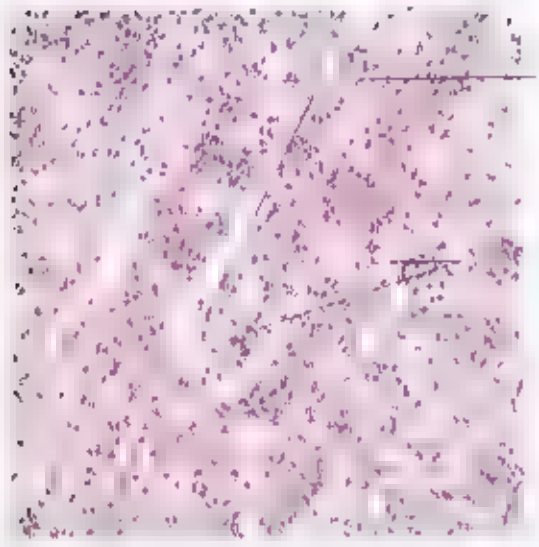

Fig. 10-18. Parte del bazo ilustrando el aspecto general de la pulpa roja. H & E x165

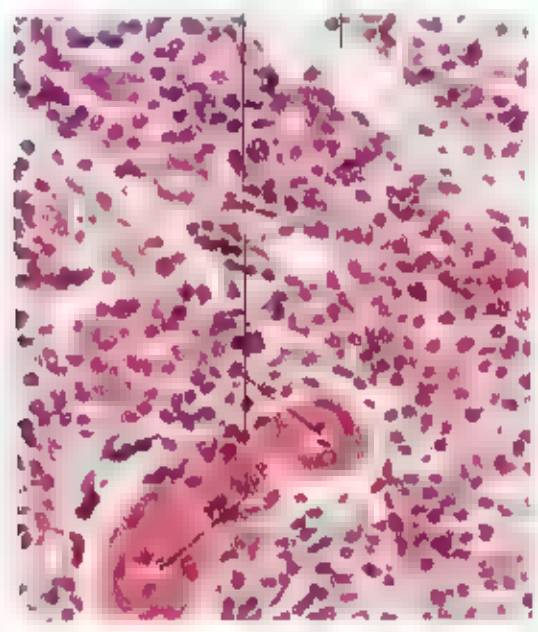

Fig. 10-19. Aspecto parcial a gran aumento de la pulpa roja del bazo. H & E x440.

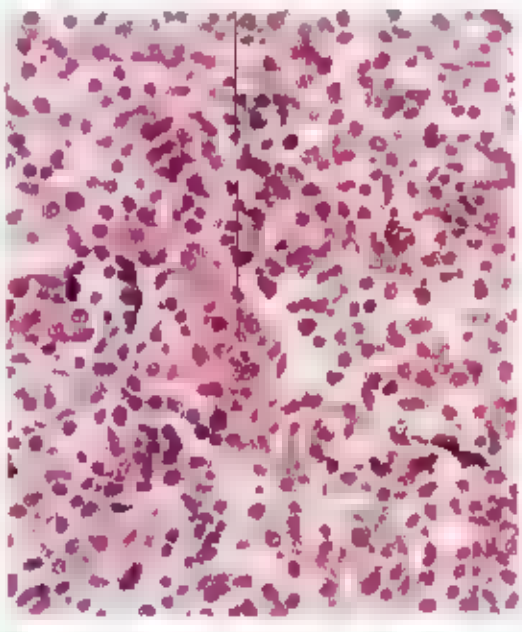

Fig. 10-20 Capilares envainados en la pulpa roja del bazo. H & E x440



Fig. 10-21 **Amígdala palatina** vista a bajo aumento. H & E. x5.

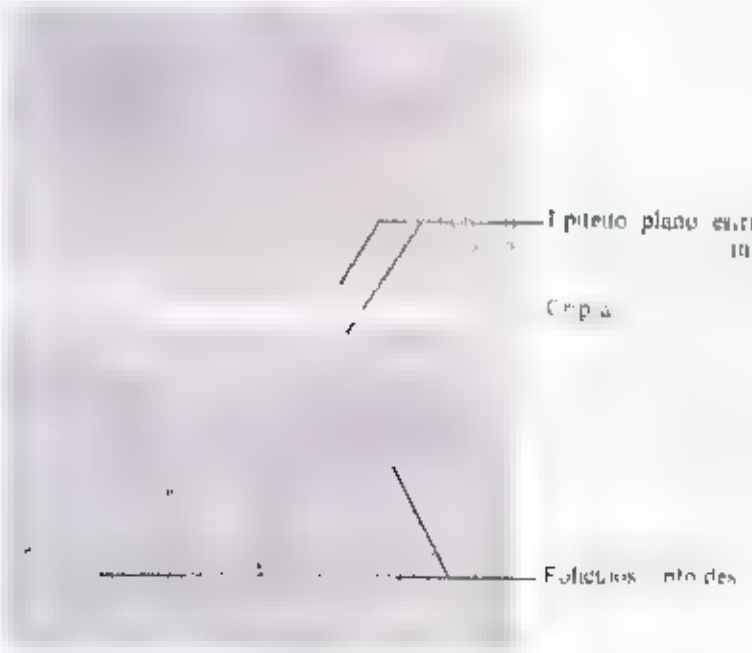

Fig. 10-22 Pared de una **amígdala palatina** mostrando una cripta y las estructuras relacionadas con ella. H & E. x65

CAPITULO 11

La piel

La piel constituye la cubierta protectora del cuerpo. Su especial constitución evita la desecación del organismo, la pérdida excesiva de temperatura, la penetración de agentes patógenos y protege en gran parte de la acción solar. Al mismo tiempo aprovecha esa acción del sol para la producción de determinadas vitaminas como la D.

En relación con la piel se encuentran ciertas faneras, pelos, uñas, glándulas sebáceas, sudoríparas y mamarias, que desempeñan misiones específicas.

La piel es además un órgano de relación con el mundo exterior, en ella asientan terminaciones nerviosas que están al servicio de sentido del tacto.

Su organización básica es en tres capas superpuestas de superficie a profundidad epidermis, dermis e hipodermis. El espesor de las capas es variable según la región anatómica que se estudie.

La capa más externa o epidermis que se considera como un ejemplo típico de epitelio plano pluriestratificado queratinizado no sólo contiene las células implicadas en la queratinización, queratinocitos, sino otros tipos celulares que desempeñan funciones diversas. Los melanocitos sintetizan melanina, las células de Langerhans están relacionadas con la captación de antígenos y las células de Merkel con terminaciones nerviosas.

En la dermis o hipodermis se sitúan otras terminaciones nerviosas y las faneras.



Fig. 11-1. Piel gruesa de la planta del pie. El término histológico "piel *gruesa*" hace referencia únicamente al espesor de la epidermis, no al de la dermis. H & E. x10.

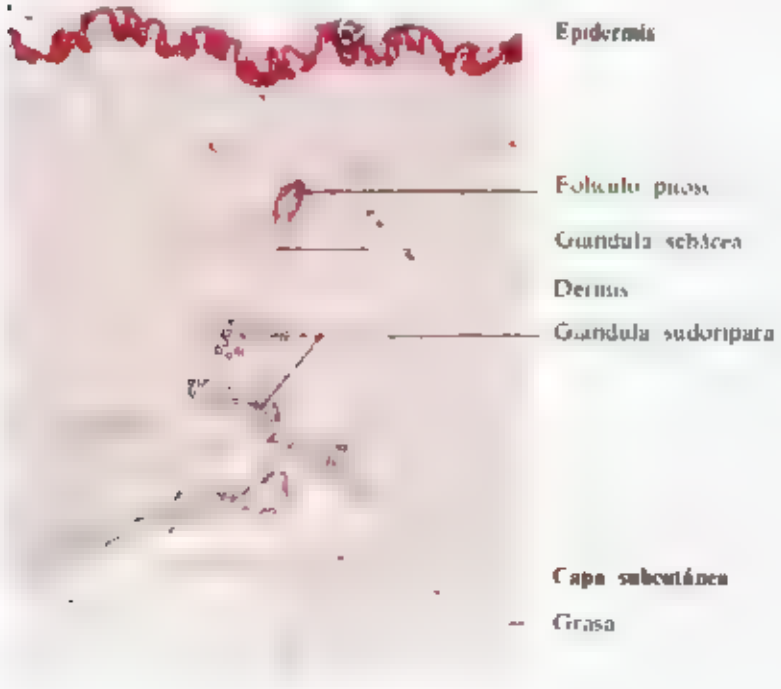

Fig. 11-2. Piel fina del abdomen. El espesor de la epidermis es mucho menor que en la figura 11-1. H & E. x30.

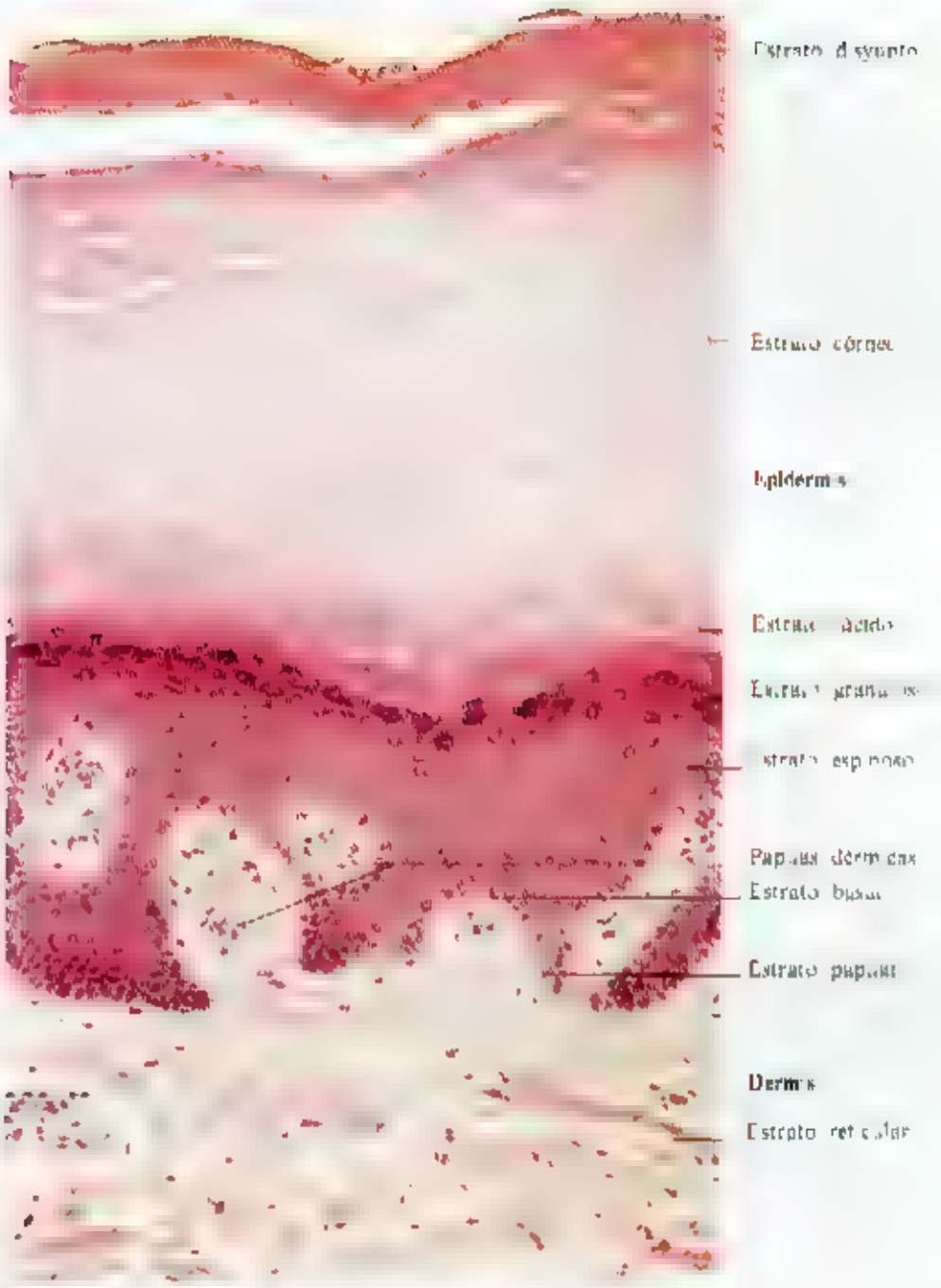

Fig. 11-3. Piel gruesa de la planta del pie. Se observan las diferentes capas de la epidermis y las capas papilar y reticular de la dermis. H & E x220.

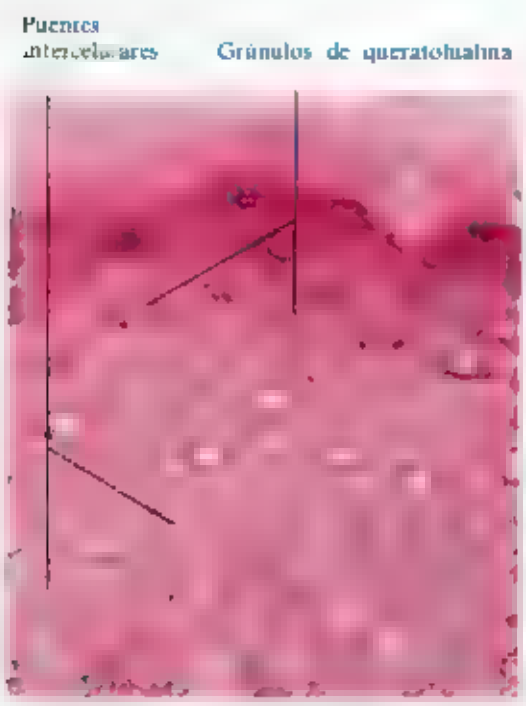

Fig. 11-4. Vista de la parte de la **epidermis** de la piel gruesa a gran aumento. H & E x660.

Fig. 11-5. Vista de la **epidermis** de la piel fina a gran aumento. Se aprecia que el estrato granuloso y el estrato córneo están mucho menos desarrollados que en la piel gruesa, y que falta el estrato lúcido. A estos aumentos se puede apreciar también la presencia de gránulos de melanina en el citoplasma supranuclear de muchos queratinocitos. En el estrato basal se observa una célula clara que corresponde a un melanocito. H & E x440.

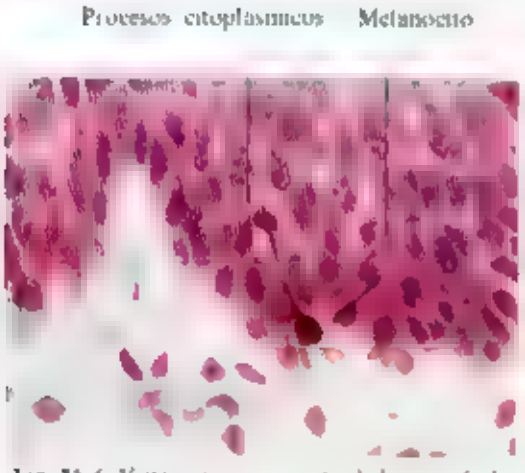

Fig. 11-6. Vista a gran aumento de la porción basal de la **epidermis** intensamente pigmentada de un mono mostrando un melanocito conteniendo melanina. Este se puede identificar por el citoplasma claro alrededor del núcleo y la presencia de largos procesos citoplásmicos a modo de dendritas. H & E x660.

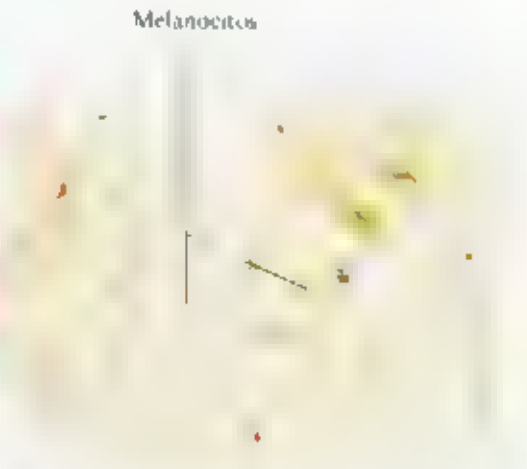

Fig. 11-7. Preparación histológica obtenida de la **epidermis** de la cara, que ha sido separada de la dermis y expuesta a la reacción de DOPA para la demostración histoquímica de los melanocitos. De esta forma se ponen de manifiesto los procesos citoplásmicos ramificados, que forman una red casi continua en la parte basal de la epidermis.

Fig. 11-8. Sección longitudinal de la raíz de un pelo y su folículo piloso asociado. H & E x65

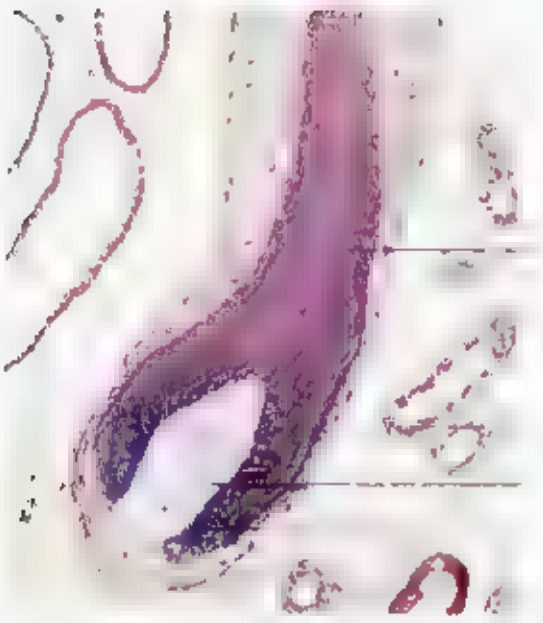

Estrato fibroso dérmico

Vaina epitelial externa de la raíz

Vaina epitelial interna de la raíz

Pelo

Zona de proliferación y diferenciación celular

Papila dérmica

Matrix

Fig. 11-9. Sección longitudinal de la **papila (bulbo) de un pelo.** H & E. x110

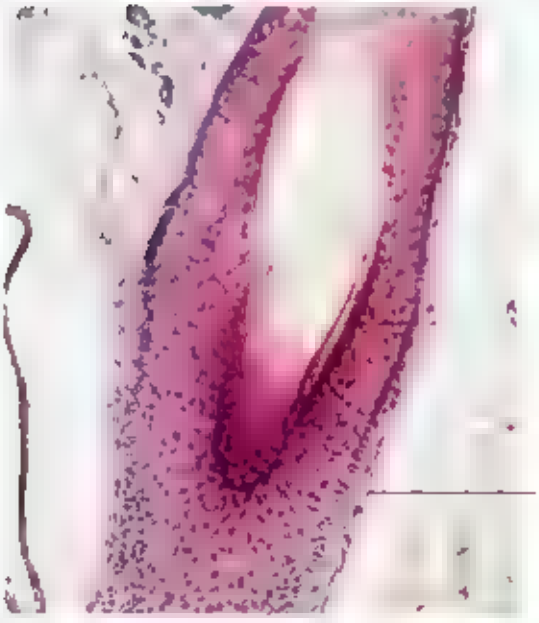

Pelo

Vaina epitelial interna de la raíz

Vaina epitelial externa de la raíz

Estrato fibroso dérmico

Fig. 11-10. Sección oblicua de un **pelo y su folículo piloso asociado.** H & E. x110.

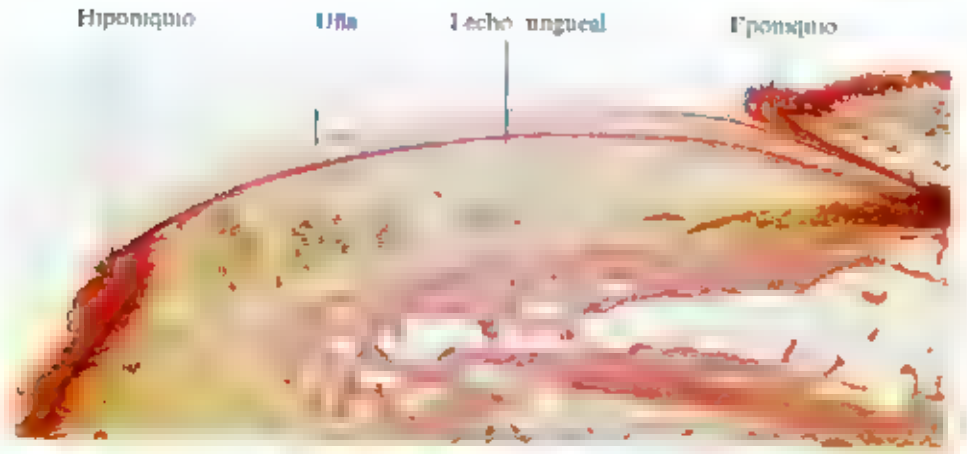

Fig. 11-11. Sección longitudinal de una uña y de su lecho ungueal. H & E. ×

Fig. 11-12. Glándula sebácea asociada a su folículo piloso. H & E. ×135

Fig. 11-13. Glándulas sudoríparas apocrinas de la axila vistas a poco aumento. H & E. x55

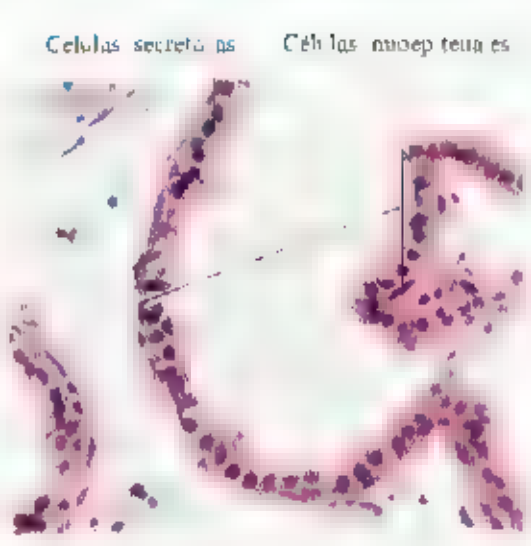

Fig. 11-14. Porción secretora de una **glándula sudorípara apocrina.** Se observan las prolongaciones citoplásmicas características de las células secretoras. Estas prolongaciones representan la secreción apocrina extraída por las células glandulares. H & E. x275

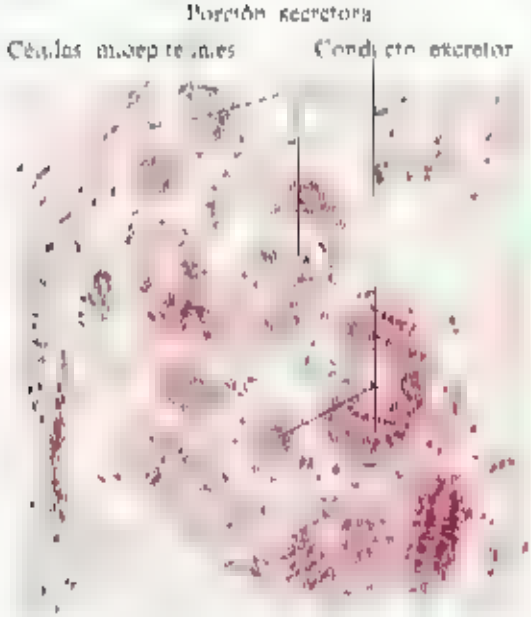

Fig. 11-15. Porción secretora y porción inicial de conducto excretor de una **glándula sudorípara ecrina.** H & E. x165



Fig. 11-16. Conducto excretor de una glándula sudorípara ecrina en el punto de entrada en la base de una cresta epidérmica. La pared del conducto contorneado en forma de sacacorchos está constituida por células epidérmicas, pues el conducto excretor pierde su pared propia al entrar en la epidermis. H & E. x135

CAPITULO 12

Aparato digestivo

El aparato digestivo es un tubo muscular a lo largo del cual se produce la digestión y absorción de los alimentos. Está formado por las siguientes partes: cavidad bucal, esófago, estómago, intestino delgado, intestino grueso y canal anal. A lo largo de. mismo se vierten en la luz secreciones de naturaleza diversa. Unas proceden de glándulas situadas en su pared, como la secreción salival, el jugo gástrico o el jugo intestinal; otras, de glándulas que, como el hígado y páncreas están alejadas y mediante largos conductos vacían su secreción en el intestino delgado. A excepción de la cavidad bucal, la pared del tubo digestivo está constituida por cuatro capas superpuestas: mucosa, submucosa muscular y serosa o adventicia. El estudio de la mucosa es el que reviste la mayor complejidad, pues a este nivel es donde se localizan un gran número de glándulas de funciones muy diversas dependiendo del segmento del tubo digestivo que se considere.

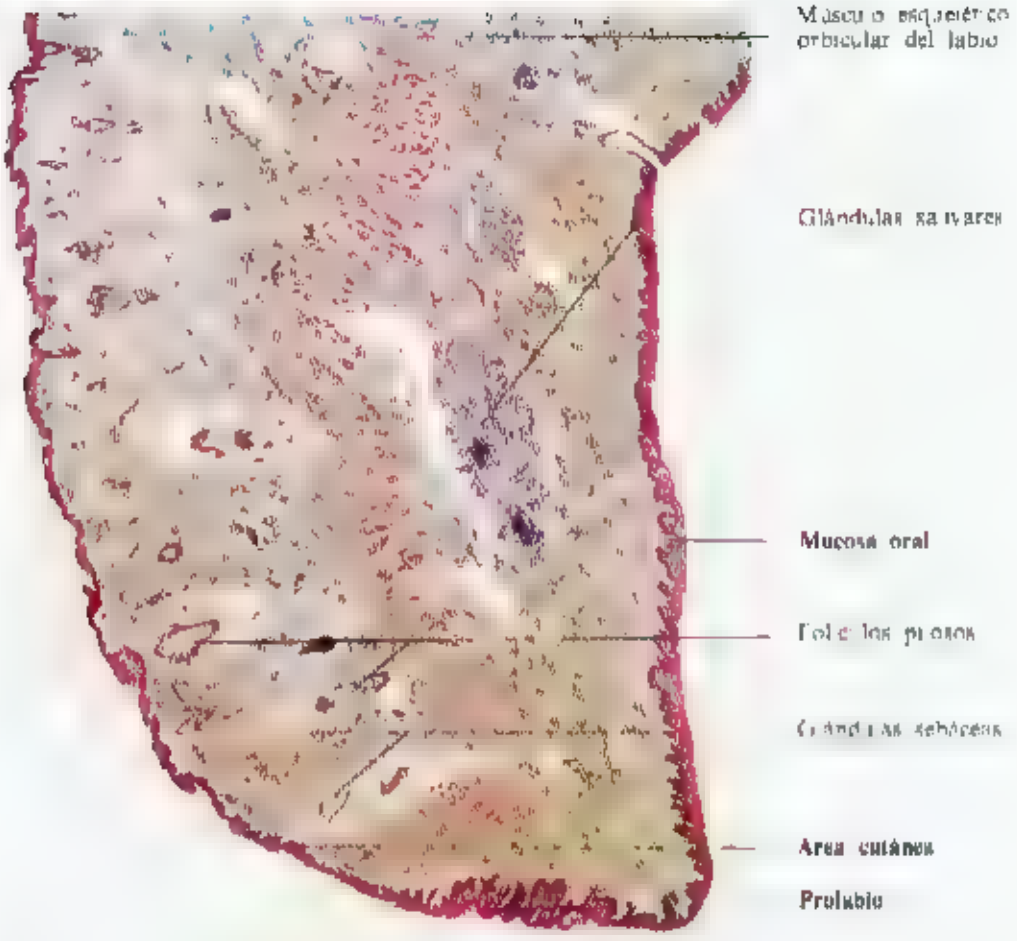

Fig. 12-1. Sección sagital del labio. En el prolabio (parte roja del labio) las papilas dérmicas de la piel están muy desarrolladas. H & E. x15

Fig. 12-2. Sección de la superficie dorsal de la porción bucal de la lengua. Se aprecia una papila fungiforme y dos papilas filiformes. H & E. x45

Fig. 12-3. Sección de la superfine dorsal de la parte bucal de la lengua mostrando una papila caliciforme. H & E. x30

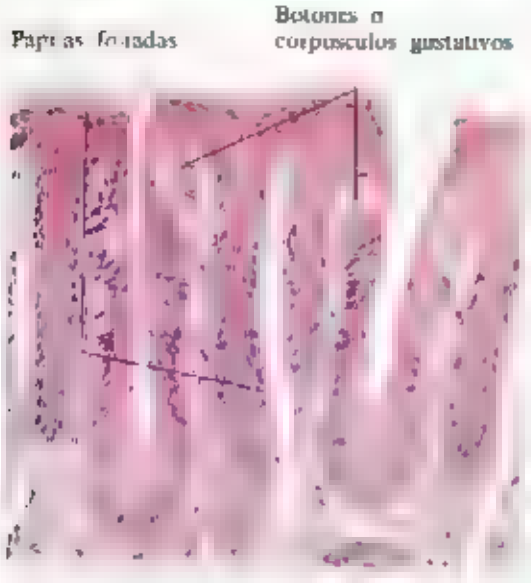

Fig. 12-4. Papilas foliadas de la lengua de un conejo. H & E. x165

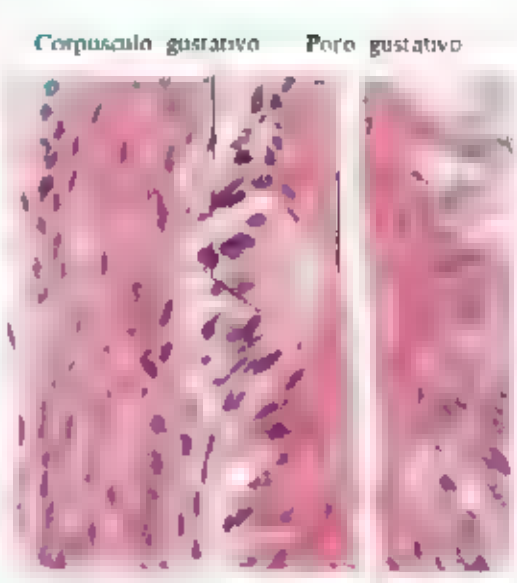

Fig. 12-5. Corpúsculo gustativo de la lengua observado a gran aumento. H & E. x540.

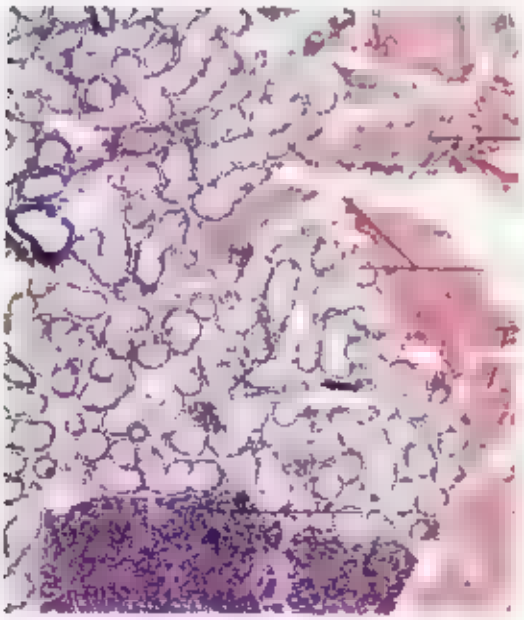

Fig. 12-6. Parte de la glándula salival lingual anterior en la que se observan porciones glandulares mucosas y serosas. H & E. x65

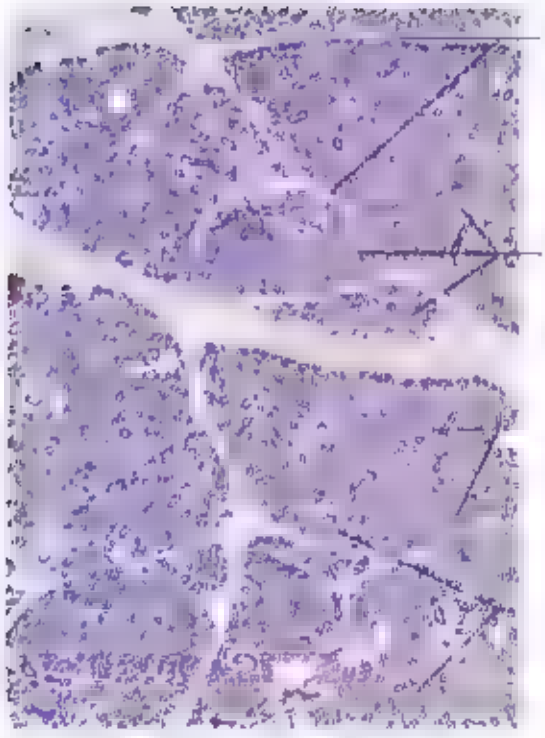

Septos de tejido conjuntivo

Lobulillos

Glándula parótida

Acinos

Conductos excretores intralobulares

Fig. 12-7. Glándula salivar parótida observada a pocos aumentos. Se observa la compartimentación en lobulillos característicos de las glándulas salivares. H & E. x45



Acinos serosos

Glándula parótida

Conductos excretores salivares

Fig. 12-8. Parte de la glándula parótida observada a mayor aumento. Se aprecian acinos serosos y conductos salivares excretores. Van Gieson. x275.



Fig. 12-9. Glándula salivar submandibular vista a bajo aumento. Se observan conductos estriados salivares muy desarrollados. H & E. x45

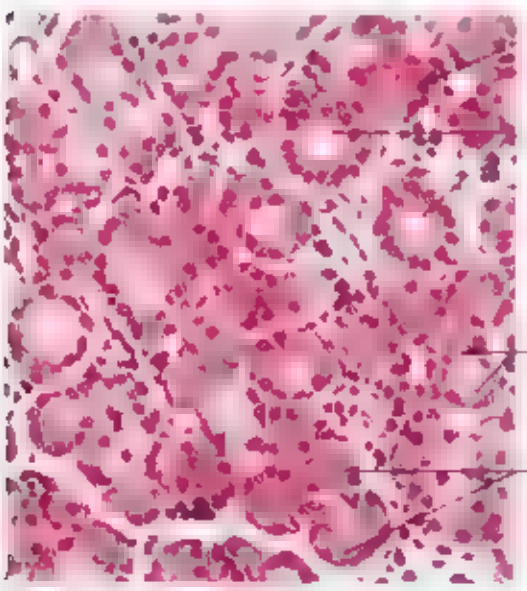

Fig. 12-10. Glándula salivar submandibular vista a mayor aumento. Se observan acinos mixtos con predominio de las porciones serosas. H & E x275

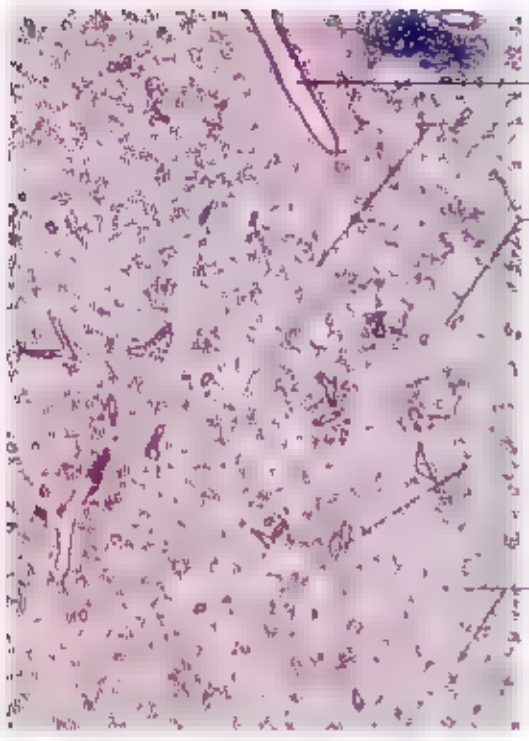

Fig. 12-11. Glándula salivar sublingual vista a pocos aumentos. H & E ×45

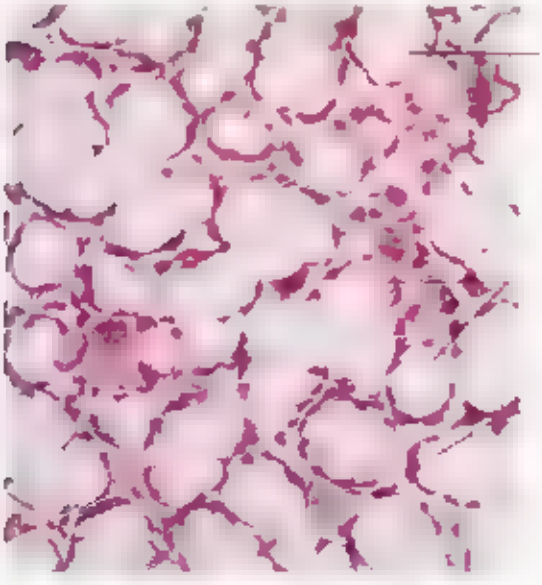

Fig. 12-12. Glándula salivar sublingual vista a mayor aumento. Se aprecia el predominio de los acinos mucosos, junto a algunos acinos mixtos. H & E ×275



Fig. 12-13. Sección frontal de la **cabeza de un feto** mostrando el primordio de un diente. H & E x7

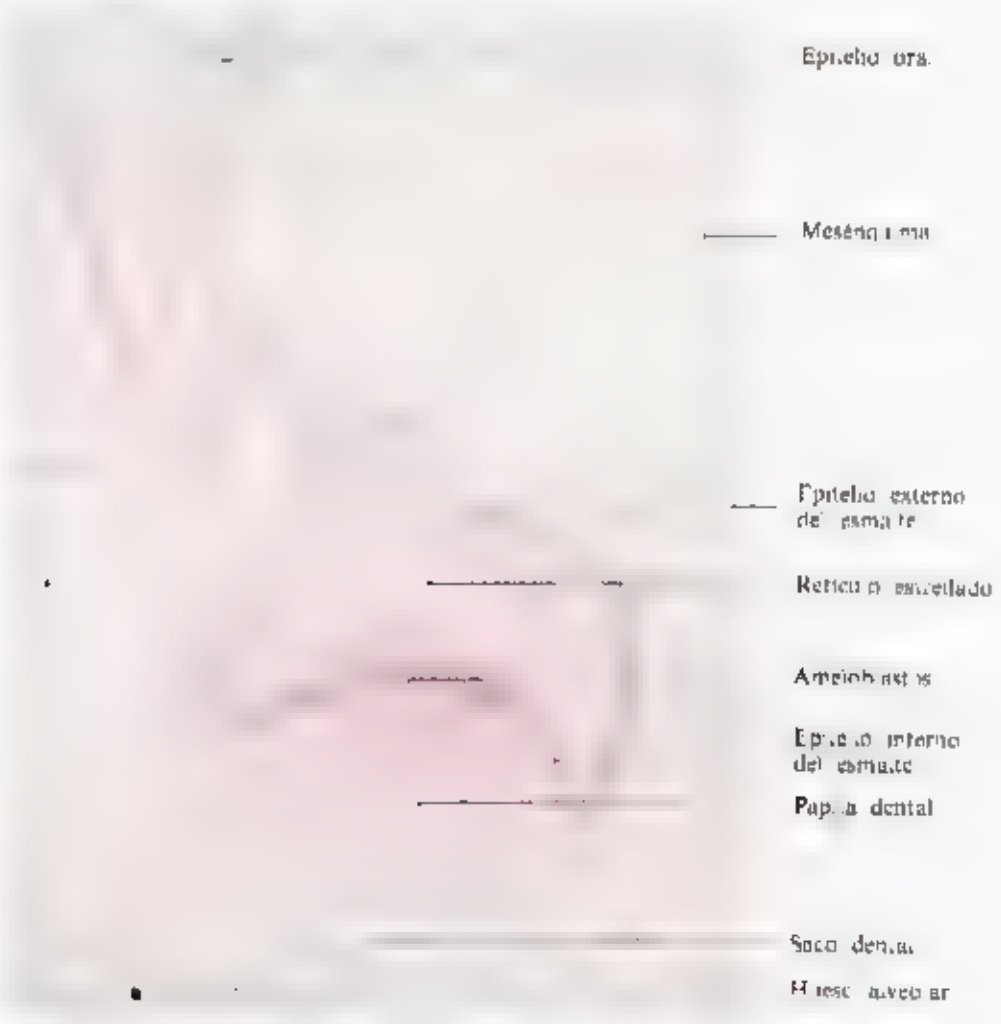

Fig. 12-14. Primordio dental en el estadio de desarrollo denominado "fase de capuchón". H & E x70

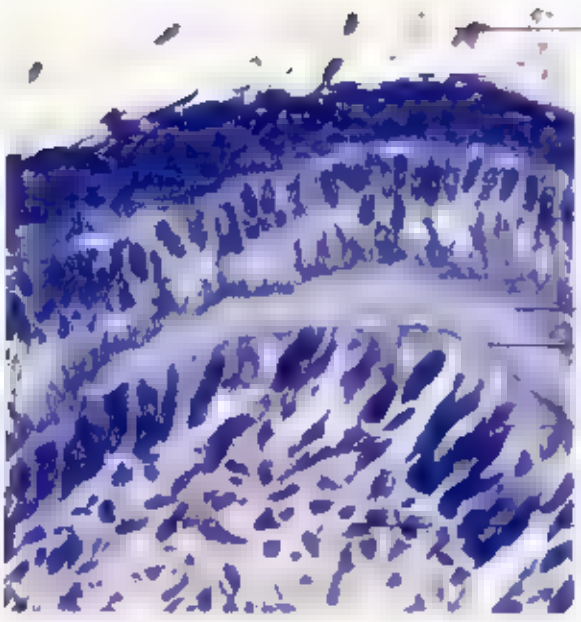

Fig. 12-15. Parte del **primordio dental** observado a gran aumento en el estadio de desarrollo denominado "fase de campana", poco después del inicio de la formación de la dentina. Azan. ×540

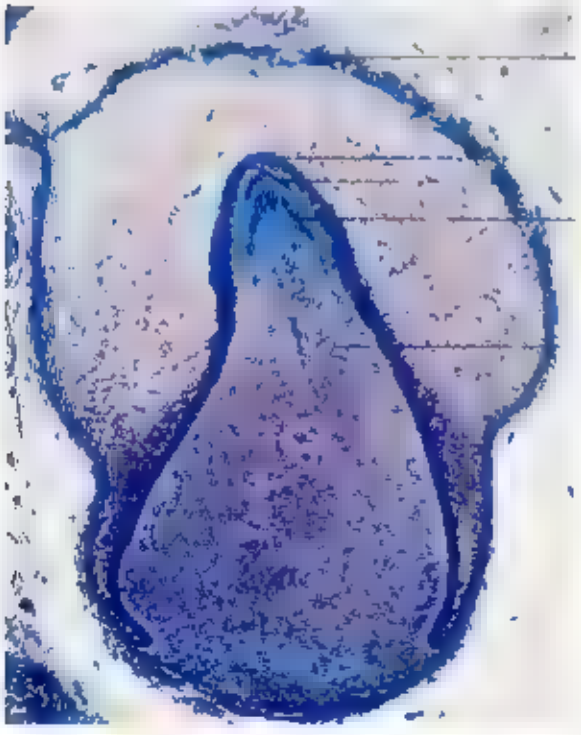

Fig. 12-16. **Primordio dental** en el estadio de "campana". Azul de toluidina ×40

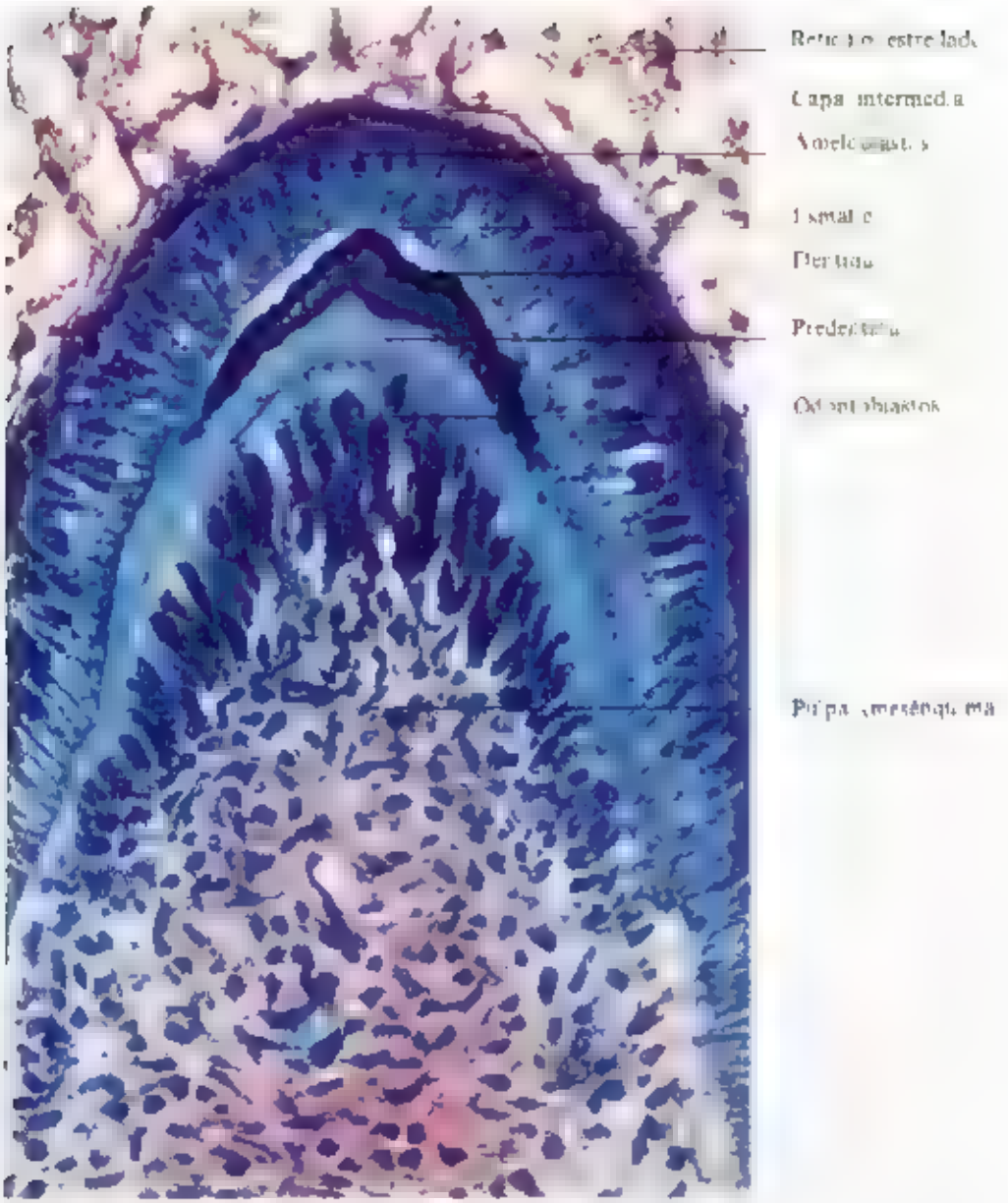

Fig. 12-17 Vista a gran aumento del primordio dental en el estadio de campana poco después del inicio de la formación del esmalte. Azul de toluidina. ×415.

Fig. 12-18. Sección longitudinal de un diente completamente desarrollado. x5



Fig. 12-19. Parte de la sección longitudinal de un diente desarrollado mostrando la unión dentina esmalte. x45

Fig. 12-20. Parte de la sección [illegible] de diente, desarrollado, mostrando [illegible] de la mitad apical de la raíz dental. x274



Fig. 12-21. Sección transversal de la pared del esófago. H & E x15



Fig. 12-22. Sección transversal de la pared del esófago mostrando la mucosa y submucosa. Van Gieson. x135

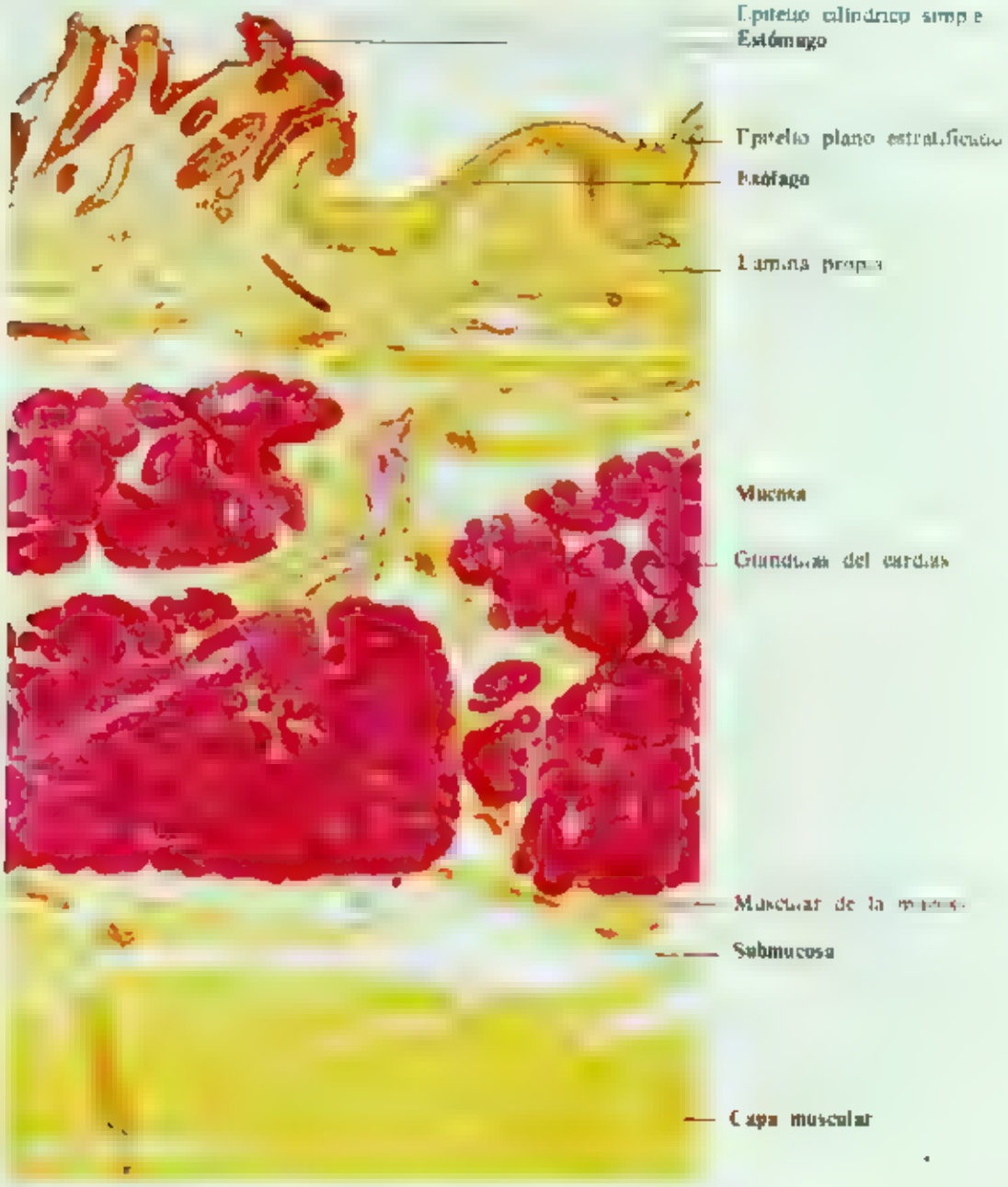

Fig. 12-23. Sección longitudinal de la **transición esófago a estómago.** Se observa el cambio brusco de epitelio plano estratificado no queratinizado de esófago al epitelio cilíndrico simple del estómago. Las glándulas del cardias y las células del epitelio de revestimiento del estómago están teñidas en rojo mediante la reacción de PAS. PAS + van Gieson. x90.

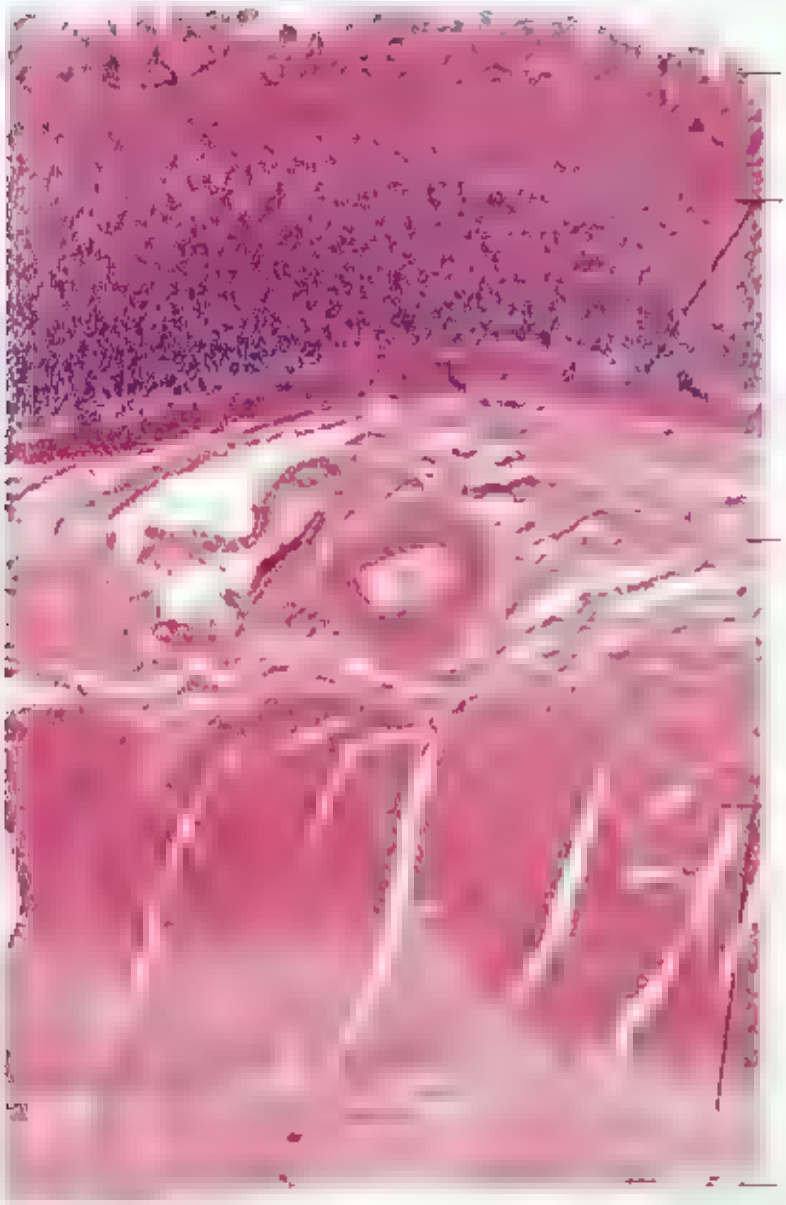

Fig. 12-24. Vista a bajos aumentos de la pared del estómago. H & E ×45

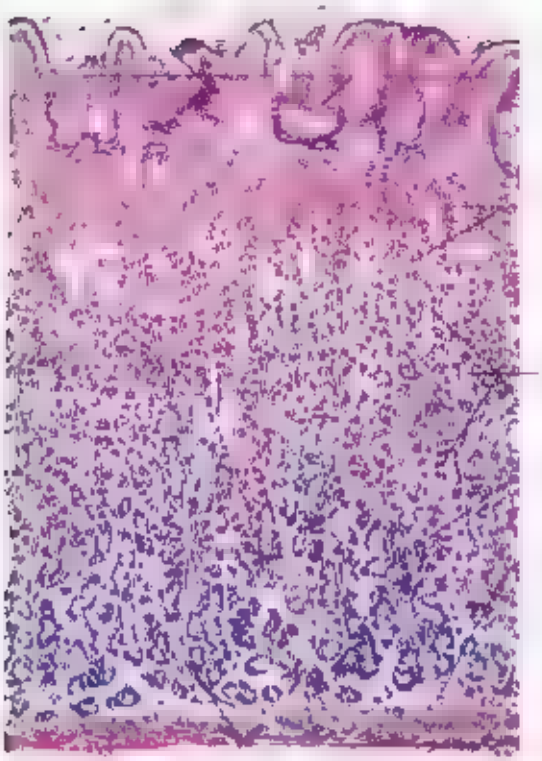

Fig. 12-25 Parte de la mucosa del cuerpo del estómago. H & E. x130

Fig. 12-26. Vista a gran aumento del **epitelio de revestimiento del estómago**. H & E. x540

Fig. 12-27 Vista a gran aumento del **epitelio de revestimiento del estómago** teñido por el método de PAS. Todas las células epiteliales son PAS positivas debido a que son células secretoras de mucina, que forman una capa compleja que protege al estómago. PAS + H & E. x540

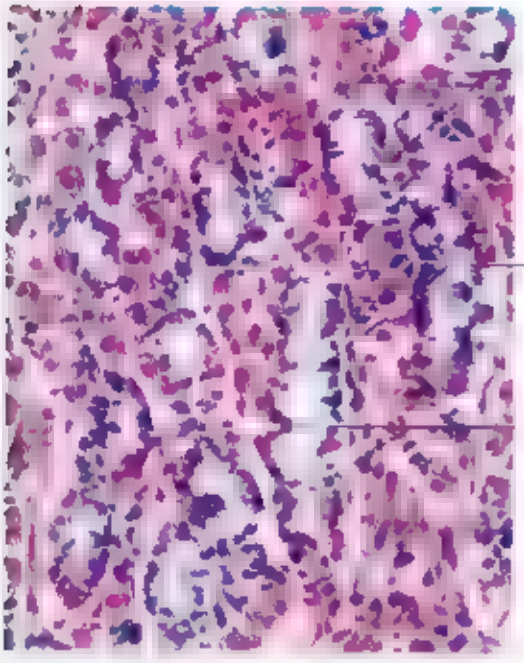

Fig. 12-28. Parte de la **mucosa del cuerpo del estómago**. Se observa el aspecto de las glándulas gástricas características del cuerpo y fondo del estómago. H & E. x240.

Fig. 12-29. Parte de la **mucosa del cuerpo del estómago** mostrando las células mucosas del cuello de las glándulas gástricas. Estas células quedan también teñidas con la reacción de PAS. PAS + van Gieson. x275.



Fig. 12-30. Mucosa de la región pilórica del estómago. Se observan numerosos perfiles de las glándulas pilóricas. El curso contorneado de estas glándulas hace que muchas de ellas hayan sido seccionadas transversalmente. H & E. x75.

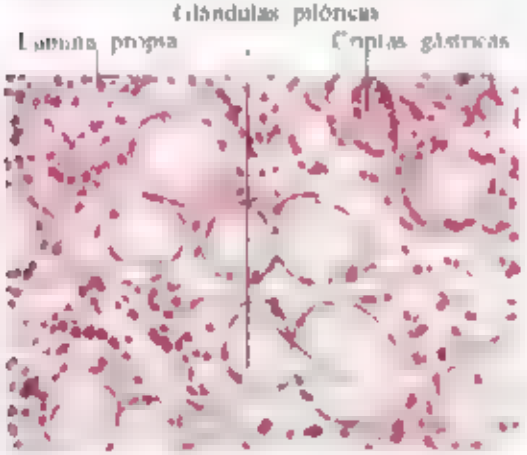

Fig. 12-31. Vista a mayor aumento de las **glándulas pilóricas.** Se aprecia el aspecto diferente de estas glándulas en comparación con las criptas del epitelio de revestimiento (véanse figura 12-30 y la parte superior derecha de esta figura). H & E.

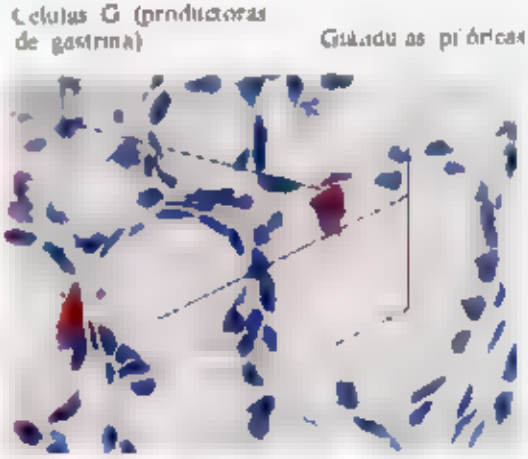

Fig. 12-32. Vista a gran aumento de las **glándulas pilóricas.** Las células secretoras de gastrina de estas glándulas se han demostrado inmunohistoquímicamente. El material ha sido incluido en Epon y contrastado con azul de metileno. x550.

Fig. 12-33. Sección longitudinal de la pared de **yeyuno de intestino delgado**. Se observan los pliegues circulares de Kerkring que incluyen mucosa y submucosa y son estructuras permanentes que aumentan la superficie intestinal. Van Gieson. x15

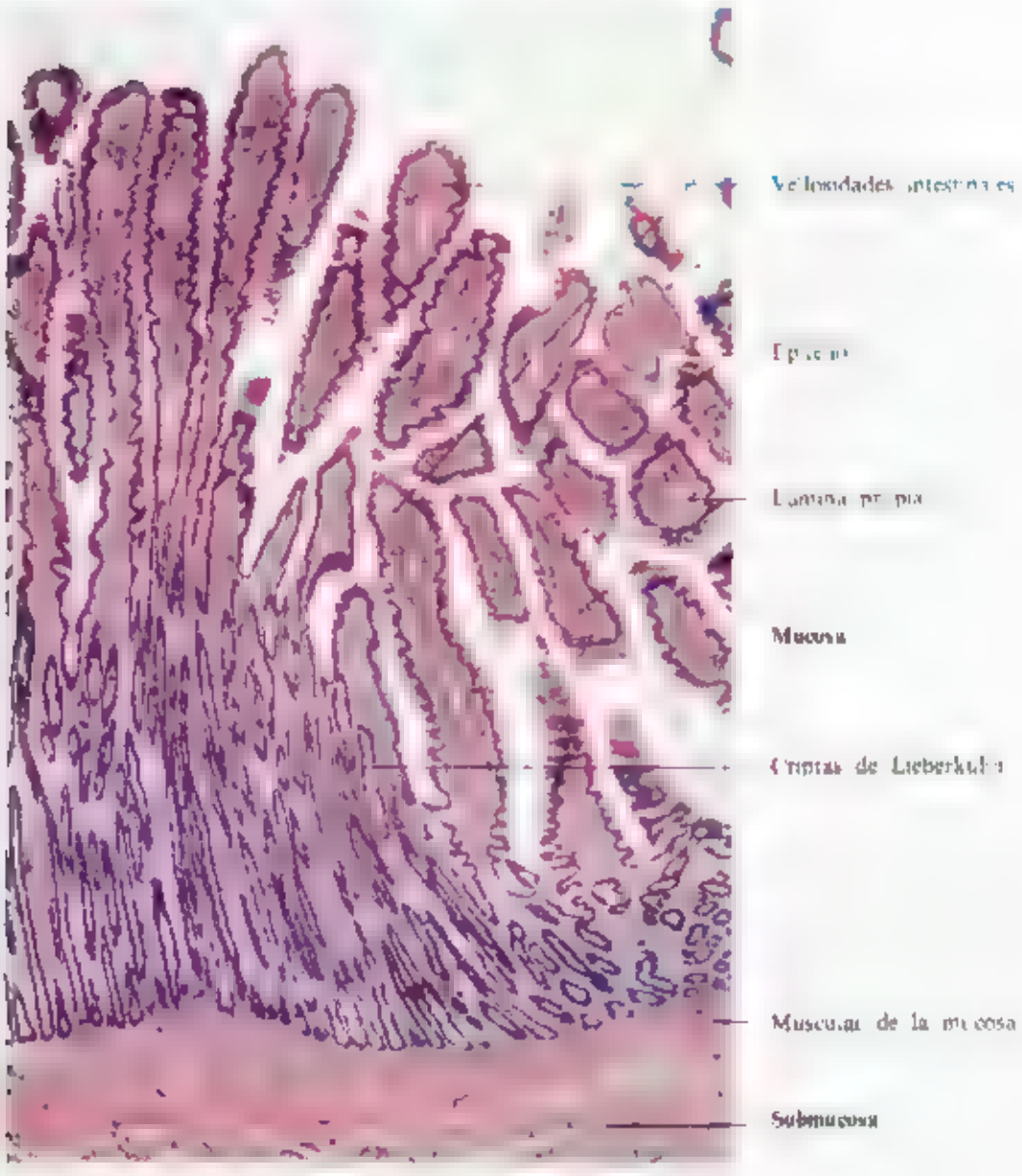

Fig. 12-34. Sección transversal de la mucosa del intestino delgado. Las microvellosidades intestinales aparecen como cilindros de conjuntivo revestidos por epitelio. H & E. x65.

Eje de la vellosidad Lámina propia
Ribete en cepillo Células caliciformes

Fig. 12-35. Parte de **microvellosidades intestinales** [illegible] y el ribete en cepillo de las células absorbentes (enterocitos). Se tiñen con el método de PAS. El tejido conjuntivo de la lámina propia es rico en células PAS. van Gieson. x275.

Células caliciformes Células de Paneth

Fig. 12-36. Pequeña cripta de [illegible] **mucosa del intestino delgado** [illegible]. En la cripta se observan células de Paneth. PAS + van Gieson. x540.

Células caliciformes
Células de Paneth Célula endocrina



Fig. 12-37. Vista a gran aumento del fondo de una cripta de Lieberkühn en la **mucosa del intestino delgado**. Junto a las células caliciformes se observan dos células de Paneth y una célula de secreción endocrina. Esta última se identifica por la presencia de finos gránulos teñidos en la porción [illegible] del citoplasma.

Célula D (productora de somatostatina)
Epitelio intestinal

Fig. 12-38. Vista a gran aumento de una célula D [illegible] de somatostatina en la **mucosa del intestino delgado**. La célula se ha puesto de manifiesto mediante inmunohistoquímica. x660.



Fig. 12-39. Placas de Peyer [illegible] de la mucosa del íleon. Azán. x5

Fig. 12-40. Sección [illegible] de la pared del duodeno mostrando las glándulas de Brunner localizadas en la submucosa. H & E. x25



Fig. 12-41. Parte de las porciones secretoras de las **glándulas duodenales de Brunner**, que muestran un aspecto [illegible] células de secreción mucosa. H & E. x225

Fig. 12-42 Sección transversal de la pared de colon. PAS + van Gieson. x18

Fig. 12-43. Sección transversal de la pared del colon mostrando la mucosa y parte de la submucosa. Las criptas de Lieberkühn son estrechas y, en su mayor parte, están revestidas por células caliciformes, que han quedado teñidas en rojo con la reacción de PAS (PAS + van Gieson, ×110)

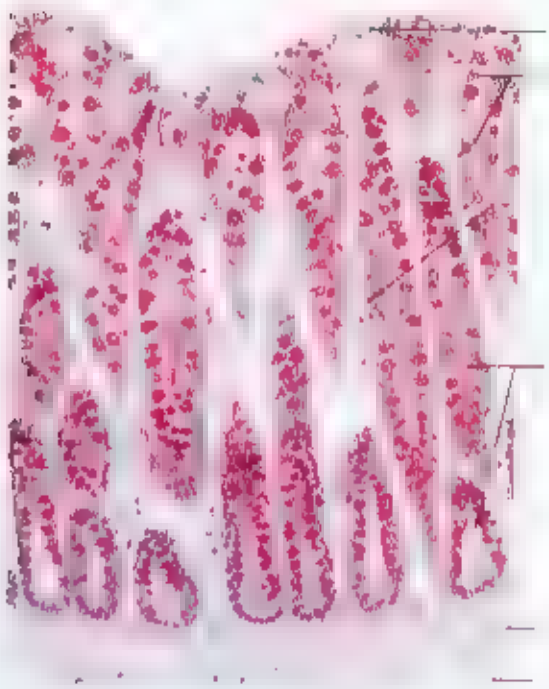

Fig. 12-44. Sección transversal de la pared del colon mostrando la mucosa y parte de la submucosa. Las células caliciformes están teñidas en rojo con mucicarmín (Mucicarmín + H & E, ×140)

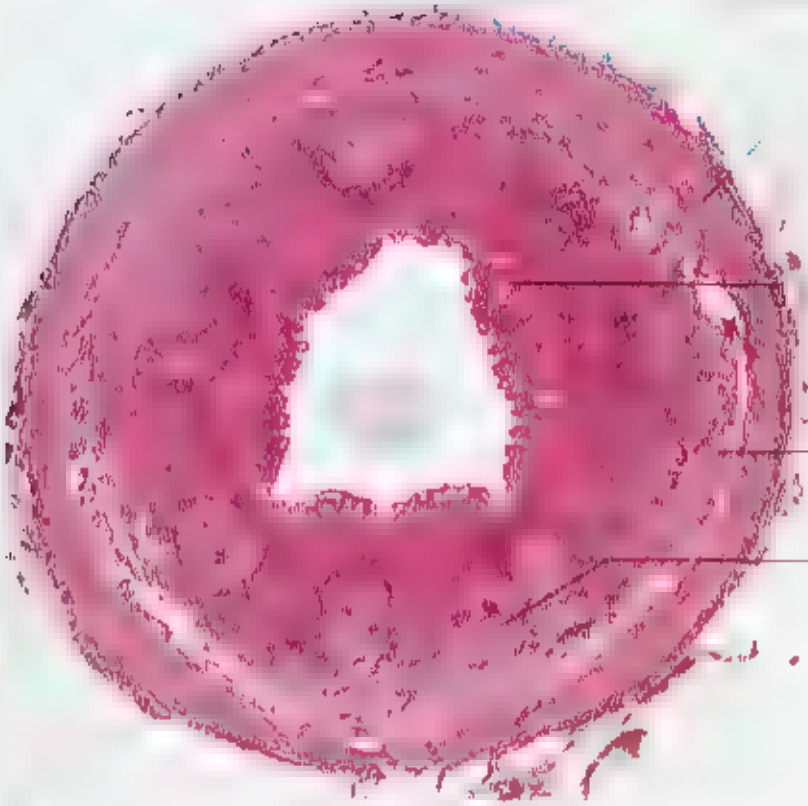

Fig. 12-45. Sección transversal completa del **apéndice vermiforme.** Destacan la luz irregular del apéndice, la escasez de criptas de Lieberkühn y, sobre todo, la gran abundancia de tejido linfoide en la lámina propia. H & E. x20.



Fig. 12-46. Célula argentafín [illegible] de una cripta de Lieberkühn del **apéndice**. [illegible] incubado en una solución básica de nitrato de plata. Este ha sido reducido a plata metálica por la serotonina 5 [illegible] los gránulos de la célula endocrina. El resultado es que los gránulos aparecen teñidos intensamente. La sección se contrastó con [illegible] neutro. x665.

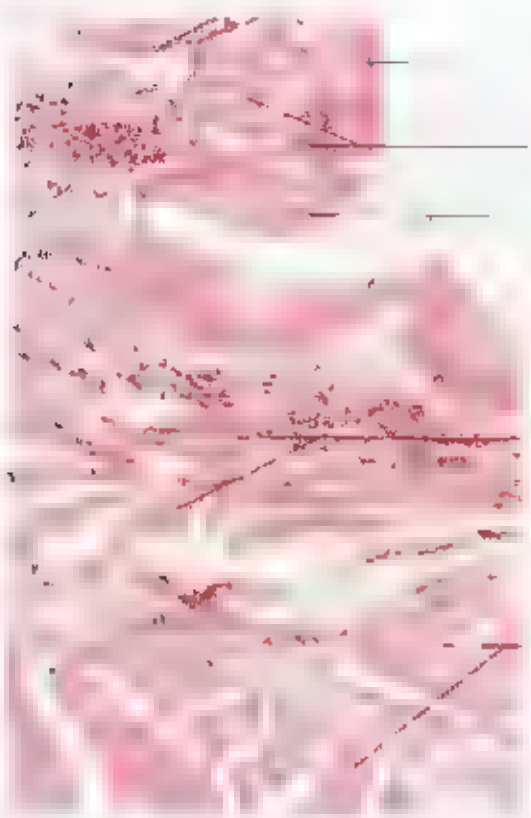

Fig. 12-47. Sección longitudinal del **conducto anal** a nivel de la línea pectínea. Se observa la brusca transición del epitelio cilíndrico simple del intestino al epitelio plano estratificado no queratinizado del conducto anal. H & E. x135.

Fig. 12-48. Plexos capilares en las vellosidades de la **mucosa del intestino delgado**. Antes de la preparación del corte histológico se inyectó tinta china en las arterias intestinales del animal vivo anestesiado. La tinta china llenó los plexos capilares situados inmediatamente debajo del epitelio de las vellosidades. La sección se contrastó con rojo neutro. x110.

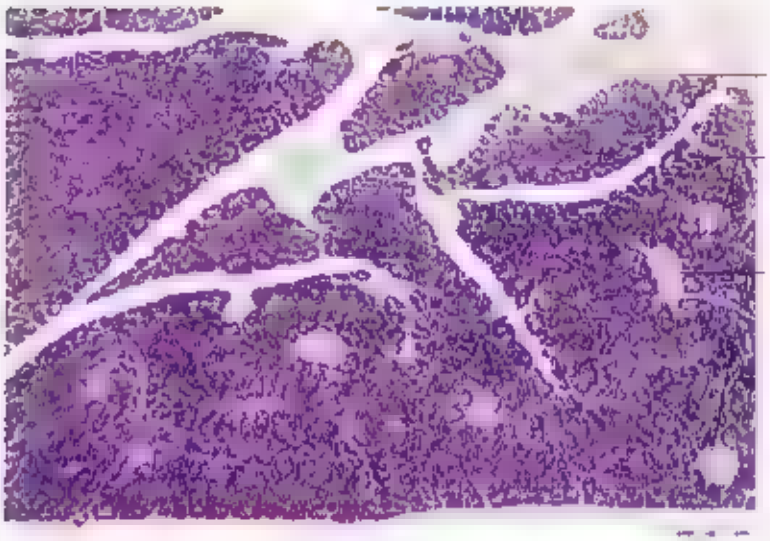

Fig. 12-49 **Páncreas** visto a bajo aumento mostrando la distribución del tejido exocrino y endocrino. H & E. x65

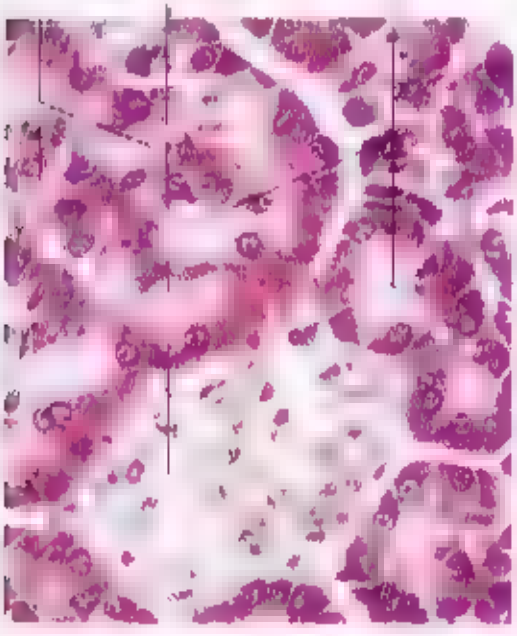

Fig. 12-50 Visión de **páncreas** a gran aumento mostrando varios acinos exocrinos y un islote de Langerhans. Las células del islote presentan un aspecto homogéneo con esta tinción. H & E. x565

Fig. 12-51 Conducto excretor interlobulillar en **páncreas**. H & E. x65

Células A
(secretoras de glucagón) Islote de Langerhans

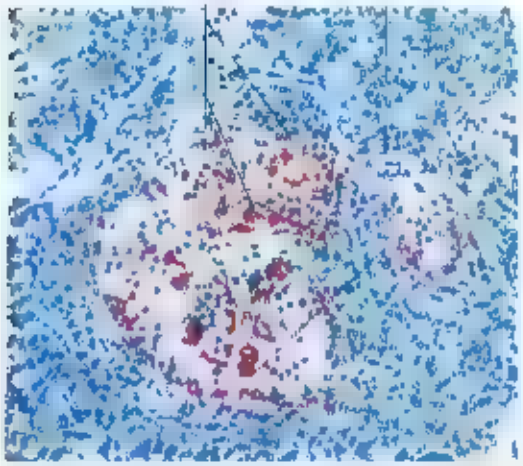

Fig. 12-52. Esta imagen y las dos siguientes corresponden a secciones seriadas consecutivas del mismo islote de Langerhans del **páncreas** humano. En esta imagen se demuestra la distribución de las células A (secretoras de glucagón) por procedimientos inmunohistoquímicos. Estas células se reparten por todo el islote. Material incluido en Epon y contrastado con azul de metileno. x135

Células B
(secretoras de insulina) Islote de Langerhans

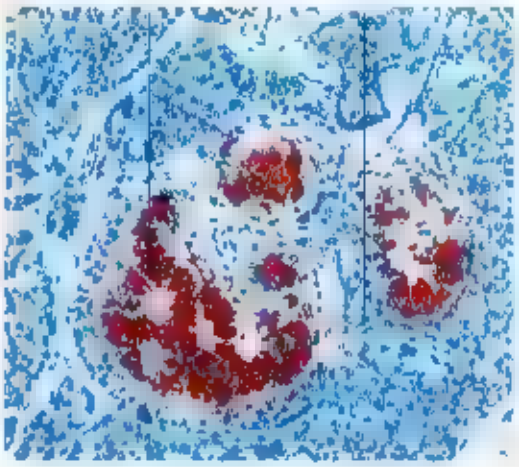

Fig. 12-53. Distribución de las células B (secretoras de insulina) en el **páncreas** endocrino humano, por métodos inmunohistoquímicos. Material incluido en Epon y contrastado con azul de metileno. x135

Células D
(secretoras de somatostatina) Islote de Langerhans

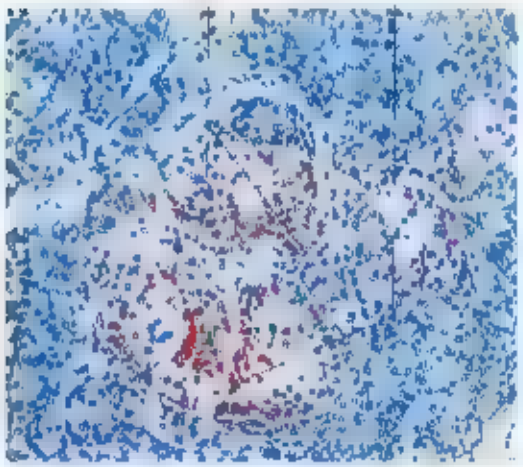

Fig. 12-54. Distribución de las células D (secretoras de somatostatina) en el **páncreas** endocrino humano. Estas células fueron teñidas siguiendo procedimientos inmunohistoquímicos. Material incluido en Epon y contrastado con azul de metileno. x 35

Células PP (secretoras de un polipéptido pancreático)
Islote de Langerhans

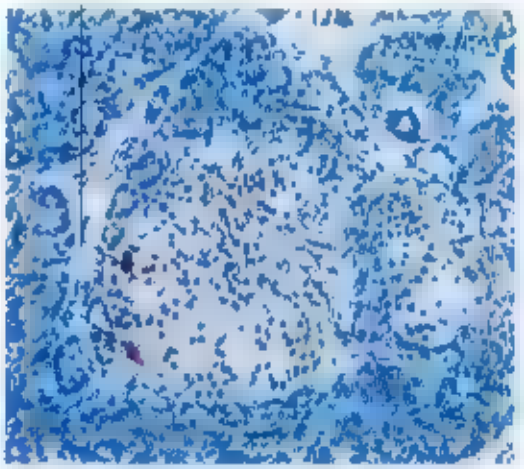

Fig. 12-55. Distribución de las células PP (secretoras de un polipéptido pancreático) en el **páncreas** endocrino humano. Estas células se tiñeron por procedimientos inmunohistoquímicos. Material incluido en Epon y contrastado con azul de metileno. x 35



Fig. 12-56. Parte del hígado de cerdo. En esta especie animal la demarcación de los lobulillos hepáticos es especialmente evidente debido a la presencia de septos de tejido conjuntivo muy marcados. H & E. x55.



Fig. 12-57. Parte del hígado de buey. Como en la mayoría de los mamíferos, el tejido conjuntivo interlobular está presente en pequeña cantidad, y por consiguiente el parénquima hepático forma una masa casi continua con escasa demarcación de los lobulillos hepáticos. H & E. x45.

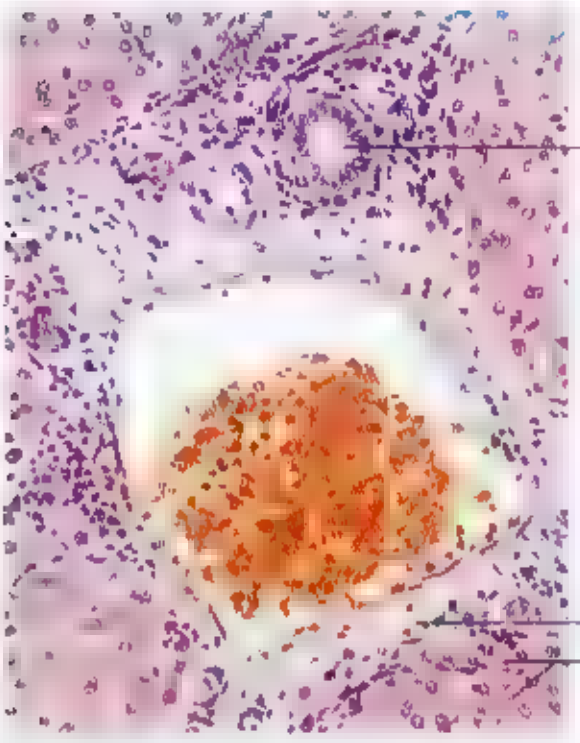

Fig. 12-98. **Espacio porta** hepático mostrando la tríada habitual: arteria, vena y conducto biliar. H & E. ×275.

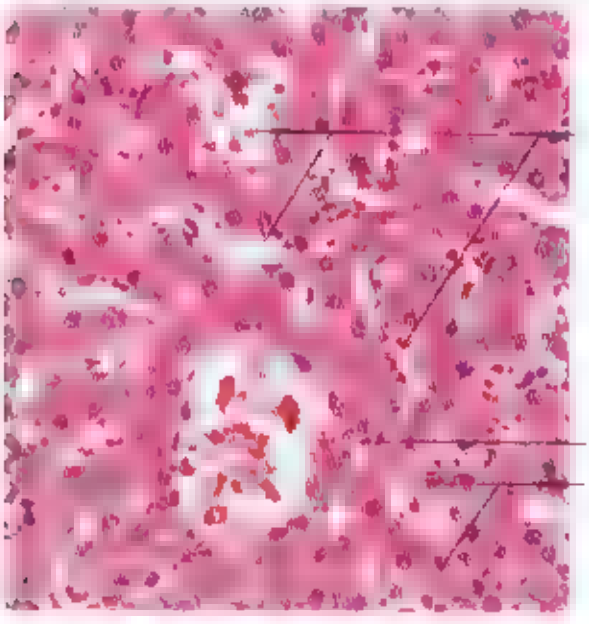

Fig. 12-99. Vista a gran aumento de parte de un **lobulillo hepático** mostrando cordones (labiques) de hepatocitos, sinusoides y una vena centrolobular. H & E. ×340.

Retículo fibroso intralobular

Hepatocitos

Sinusoides

Fig. 12-60. Vista a gran aumento de parte de un **lobulillo hepático**. El armazón de fibras reticulares se ha puesto de manifiesto mediante la impregnación argéntica. La sección ha sido contrastada con eosina. Dischowsk. ×275



Sinusoides

Célula endotelial

Hepatocitos

Vena centrolobulillar

Célula de Kupffer

Espacio de Disse

Fig. 12-61. Vista a gran aumento de la parte central de un **lobulillo hepático**. Material incluido en metacrilato y teñido con H.-E. ×440

Células de Kupffer conteniendo carmín de dito fagocitado

Fig. 12-62. Sección histológica de **hígado** en la que las células de Kupffer se han destacado mediante la inyección de carmín de Lito. Este se inyectó en la vena porta del animal vivo antes de la preparación del material. El carmín fagocitado por las células de Kupffer hace que éstas aparezcan teñidas de rojo. Contraste con hematoxilina ×600



Células de Kupffer conteniendo tinta china fagocitada

Fig. 12-63. Sección del **hígado** en la que las células de Kupffer han sido teñidas vitalmente mediante la inyección de tinta china en la vena porta del animal vivo antes de la preparación de materia Contraste con hematoxilina ×600



Gránulos de glucógeno

Fig. 12-64. Sección del **hígado** mostrando gránulos de glucógeno en el citoplasma de las células hepáticas. Los gránulos de glucógeno han quedado teñidos mediante la reacción de PAS. x660.

Canalículos biliares

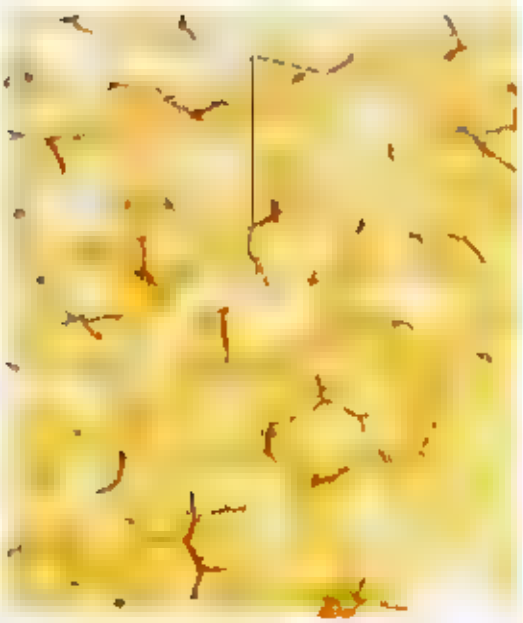

Fig. 12-65. Sección de **hígado** mostrando los canalículos biliares de los cordones de hepatocitos mediante la impregnación metálica con el método de Golgi. x440.

Canalículos biliares



Fig. 12-66. Sección de **hígado** mostrando los canalículos biliares mediante la técnica histoquímica para la demostración de la enzima ATPasa. x440.



Fig. 12-67 Pared de la vesícula biliar. H & E
x220

CAPITULO 13

Aparato respiratorio

El aparato respiratorio lo constituyen las vías aéreas y el parénquima pulmonar. Las vías aéreas están formadas por las siguientes estructuras: fosas nasales, nasofaringe, laringe, tráquea, bronquios y sus ramificaciones. A lo largo de los mismos se produce la climatización del aire, dándole un grado de depuración, calor y humedad adecuado. En el parénquima pulmonar se realiza el intercambio gaseoso.

La estructura general de las vías aéreas es muy parecida sea cual sea el segmento que se estudie, está formada por una mucosa respiratoria que se apoya en un soporte que unas veces es hueso, otras cartílago o tejido fibroso.

La mucosa respiratoria tiene dos partes: una superficial, el epitelio respiratorio y otra profunda, la lámina propia. En determinadas partes como en la tráquea, debajo de la lámina propia se encuentra una submucosa bien desarrollada.

El epitelio respiratorio es seudoestratificado, la mayor parte de las células son ciliadas y entre ellas se disponen células caliciformes. El moco segregado retiene un buen número de partículas que penetran con el aire, impidiendo su paso hacia los pulmones. El movimiento de los cilios contribuye a la expulsión de estas partículas.

La lámina propia contiene, en el seno de un tejido conjuntivo laxo con numerosos capilares, glándulas y tejido linfoide.

Al final de las ramificaciones del árbol bronquial surgen los alveolos pulmonares. El epitelio que los tapiza realiza dos misiones diferentes, unas células tienen forma plana son los neumocitos tipo I, a través de su citoplasma se producen los intercambios gaseosos. Otras células de forma cúbica, o neumocitos tipo II secretan la sustancia tensioactiva que mantiene la estabilidad de la pared alveolar.

Cilios

Epitelio respiratorio

Lámina propia

Glándulas mucoserosas mixtas

Hueso

Fig. 13-1 Mucosa respiratoria en la cavidad nasal. H & E x440



Cilios

Epitelio olfatorio

Lámina propia

Glándulas de Bowman (serosas

Fig. 13-2. Mucosa olfatoria en la cavidad nasal. El epitelio olfatorio alcanza gran altura. La lámina propia está casi enteramente ocupada por las glándulas de Bowman de secreción serosa. Azán x440

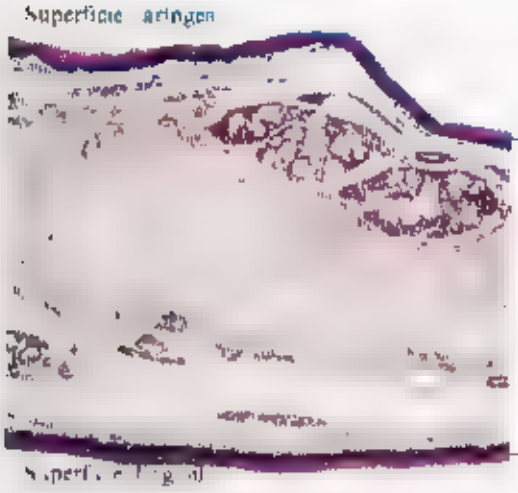

Fig. 13-3. Sección longitudinal de la epiglotis. H & E. x55



Fig. 13-4. Mucosa laríngea en la porción de la laringe revestida por un epitelio cilíndrico pseudoestratificado ciliado. H & E. x 88

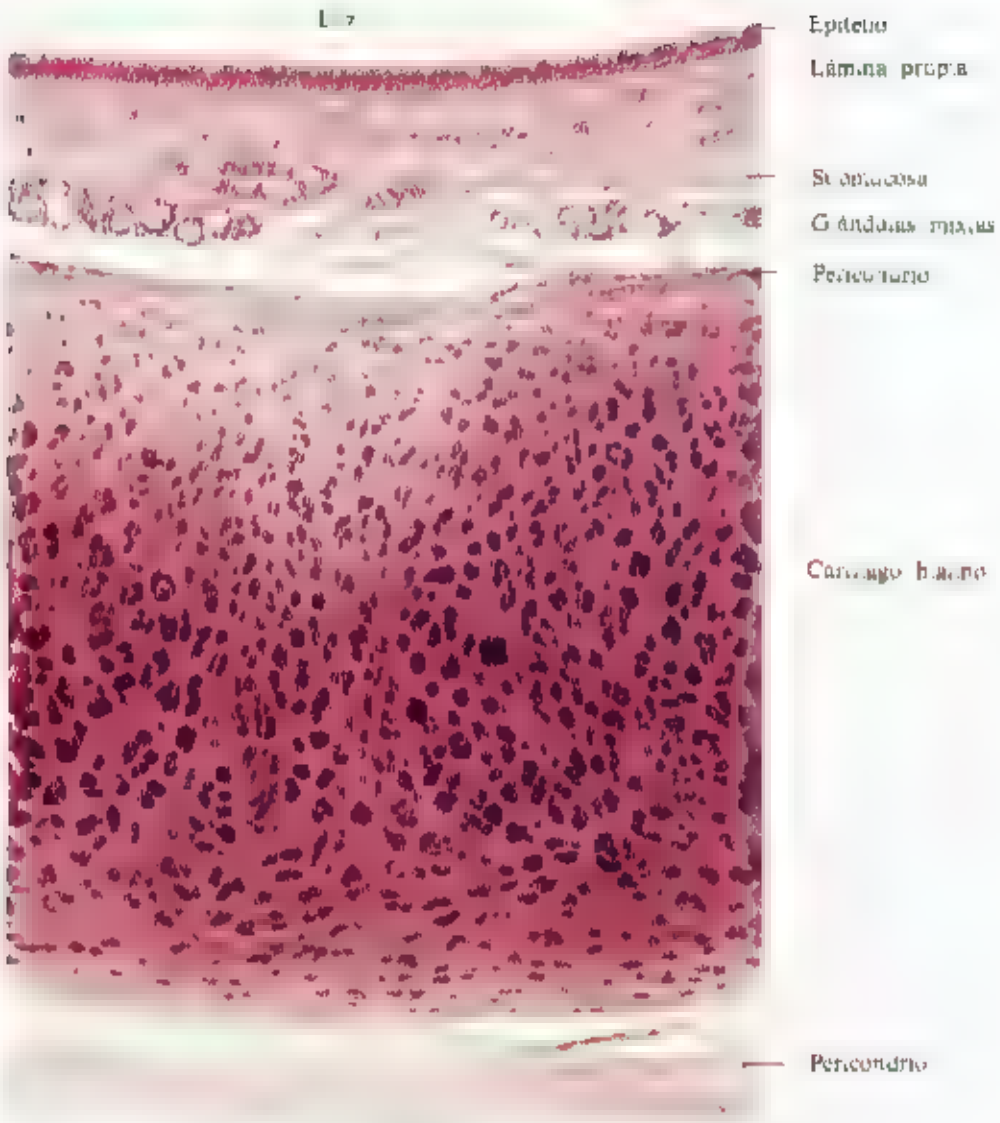

Fig. 13-5. Sección transversal de la tráquea
H. & E. ×90.

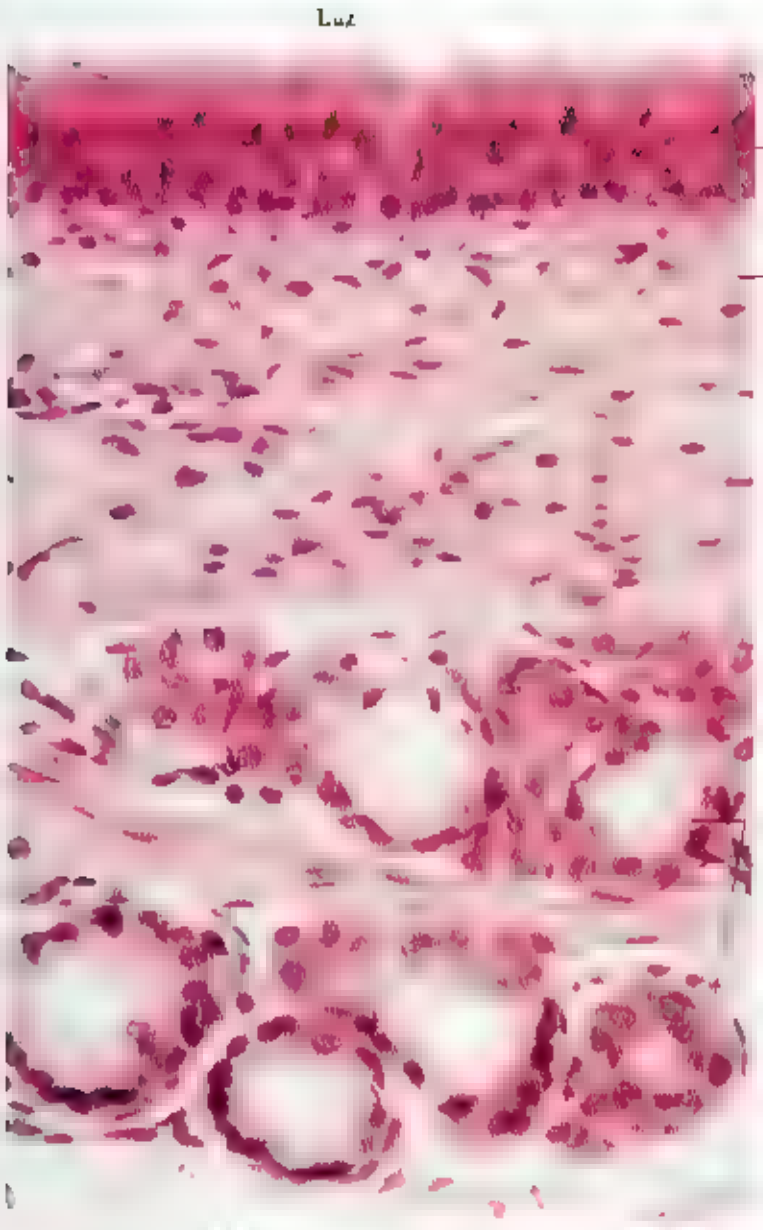

Fig. 13-6. Mucosa de la tráquea a mayor aumento.
H & E. ×505

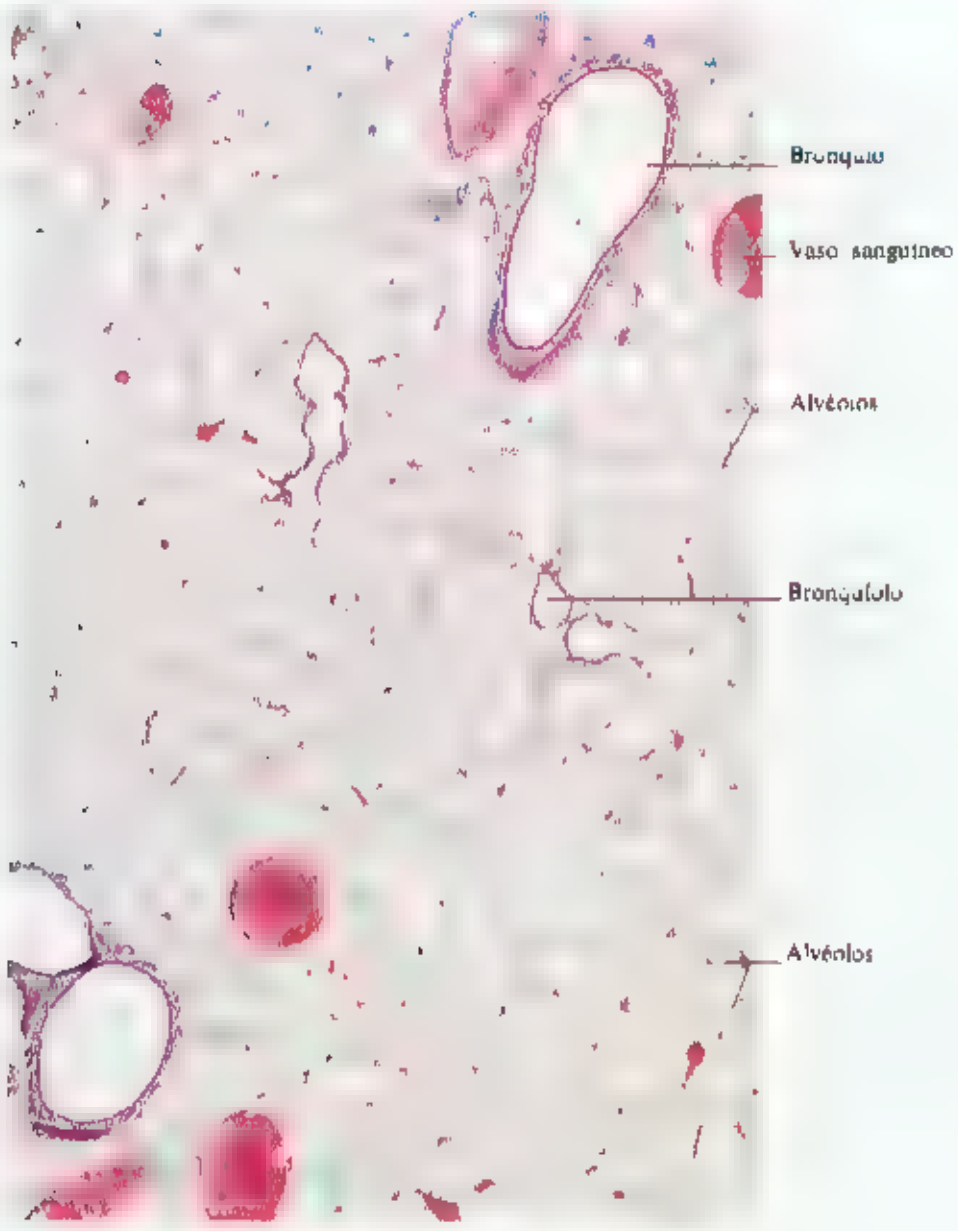

Fig. 13-7. Vista a pequeños aumentos del **pulmón**
H & E x17

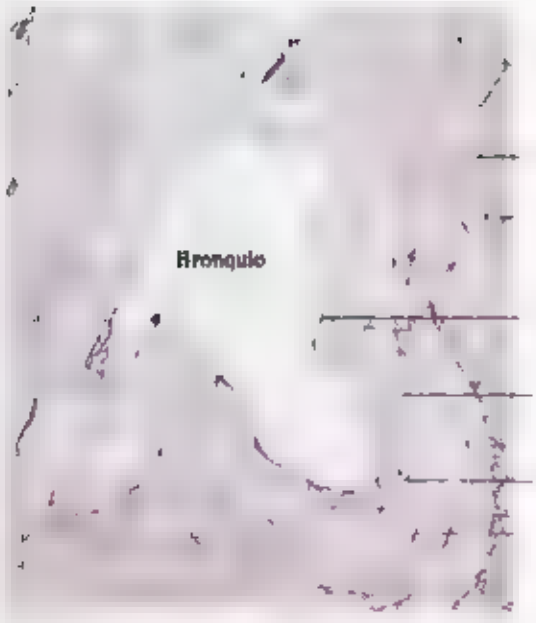

Alvéolos

Bronquiolo

Mucosa

Submucosa

Muscular

Cartílago hialino

Fig. 13-8. Sección transversal de un **bronquio** de gran tamaño. H & E. x14.

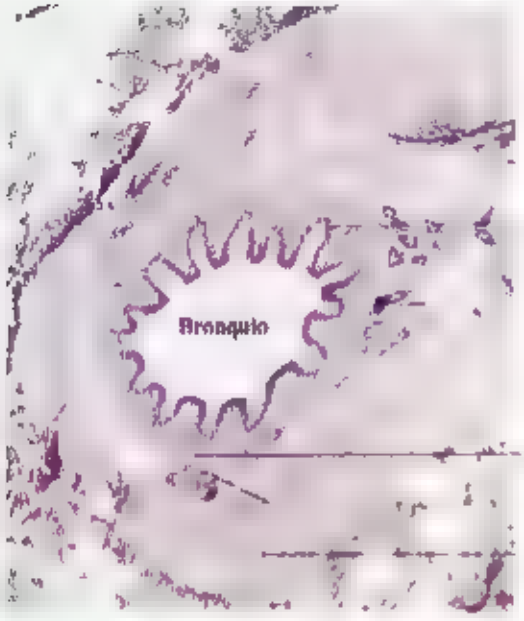

Epitelio cilíndrico pseudoestratificado ciliado

Lámina propia

Muscular

Glándulas mixtas

Cartílago hialino

Fig. 13-9. Sección transversal de un **bronquio** de pequeño tamaño. H & E. x65

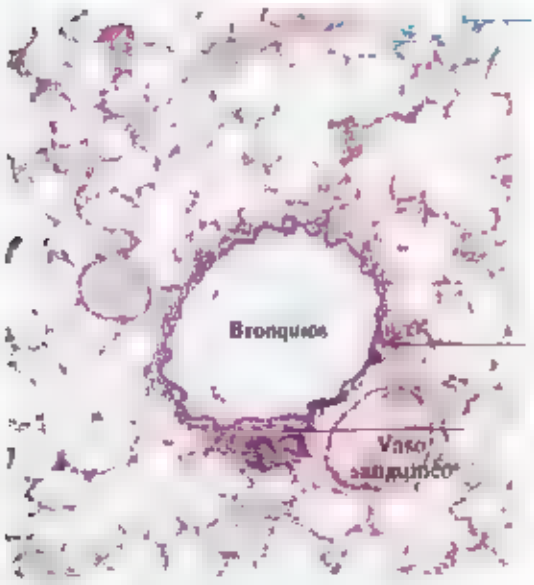

Fig. 13-10. Sección transversal de un **bronquiolo.** El epitelio cilíndrico pseudoestratificado de los bronquios ha sido reemplazado por un epitelio cilíndrico simple, y el cartílago y las glándulas han desaparecido. H & E. x65.

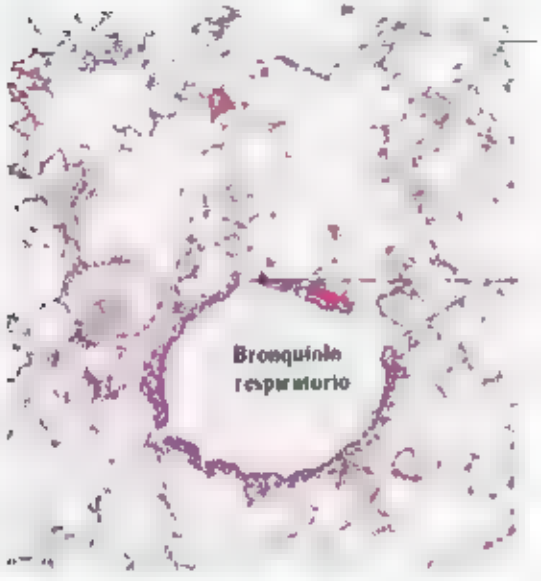

Fig. 13-11. Sección transversal de un **bronquiolo respiratorio.** Obsérvese la presencia de alvéolos en la pared bronquiolar. H & E. x65.

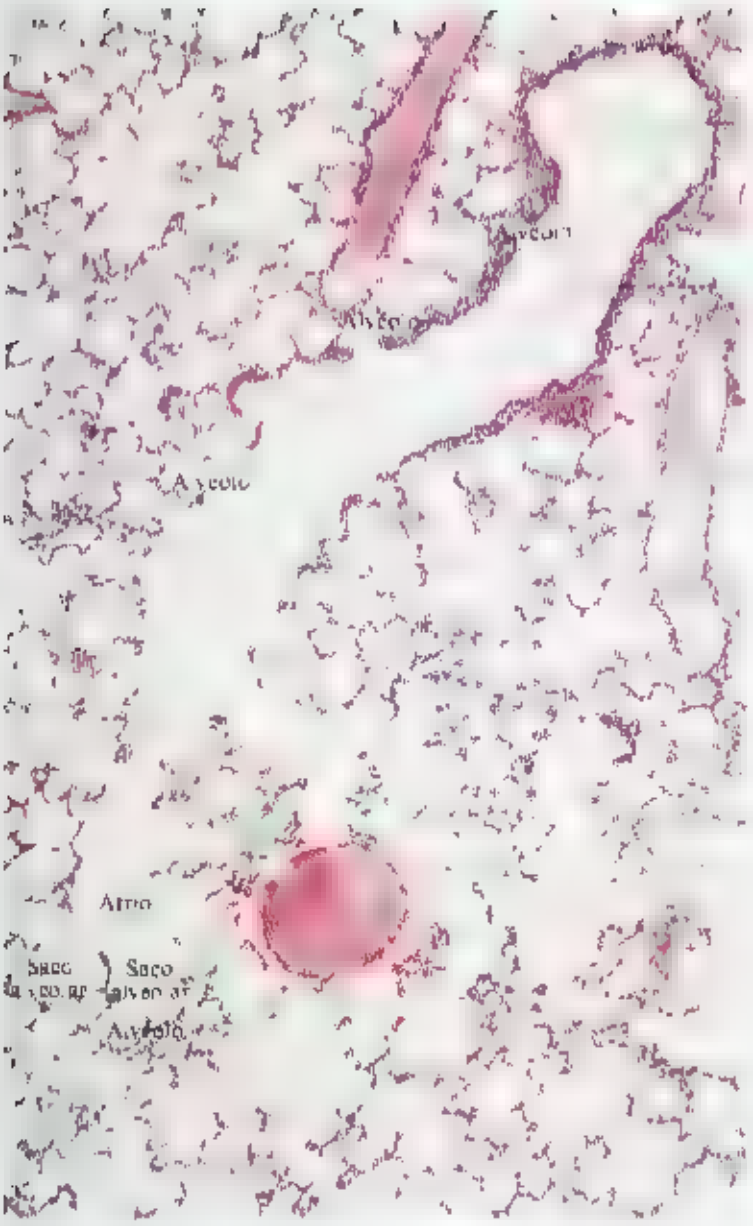

Fig. 13-12. Sección de un **pulmón** mostrando los segmentos sucesivos del árbol bronquial, desde el bronquiolo terminal hasta los sacos alveolares. 1 & L, ×65

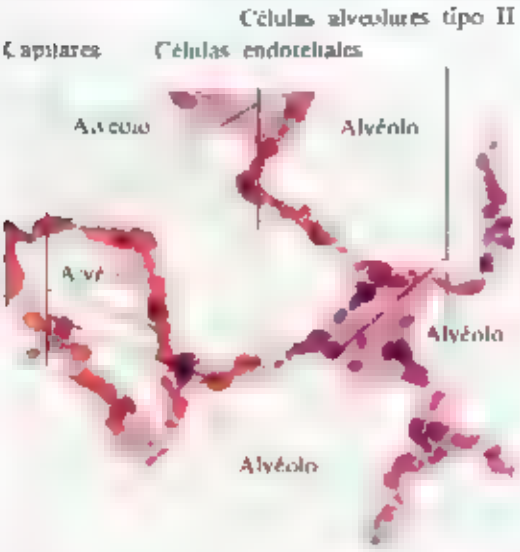

Fig. 13-13. Vista a gran aumento de los alvéolos pulmonares mostrando la estructura de la **pared alveolar.** H & E. x440.

Fig. 13-14. Vista a gran aumento de los alvéolos pulmonares mostrando la estructura de la **pared alveolar.** H & E. x440.

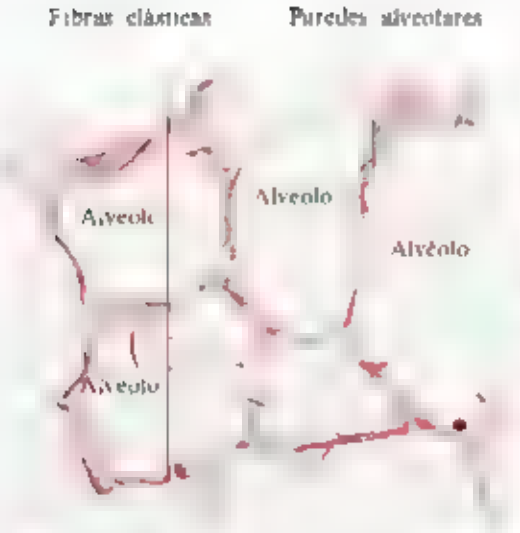

Fig. 13-15. Vista a gran aumento de una sección de **pulmón** teñida para la demostración de fibras elásticas. Orceína. x275.

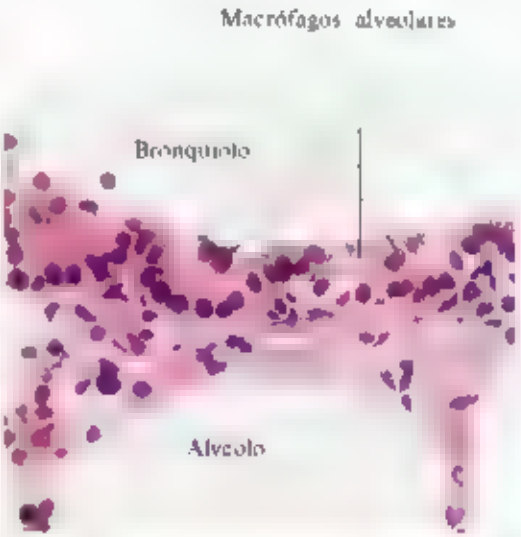

Fig. 13-16. Macrófagos alveolares dispuestos sobre el epitelio de un **bronquiolo** pequeño. Los macrófagos se han puesto de manifiesto mediante la inyección de partículas de carbón que estas células han fagocitado. H & E. x440.

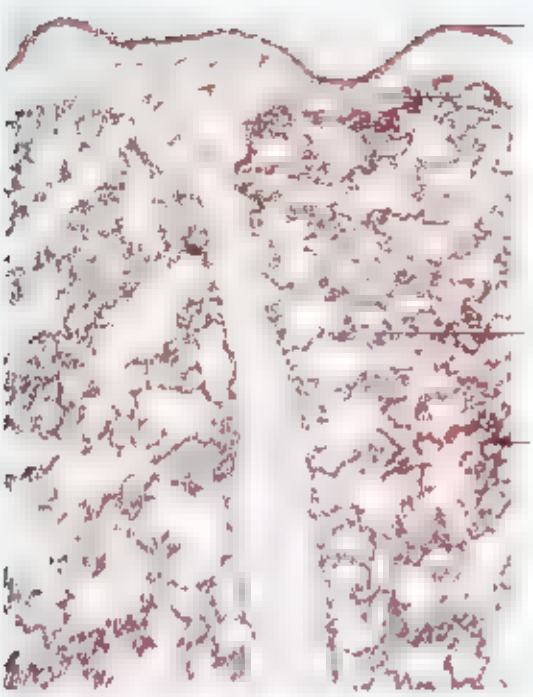

Fig. 13-17. Sección de la porción superficial de un **pulmón**. H & E. x55

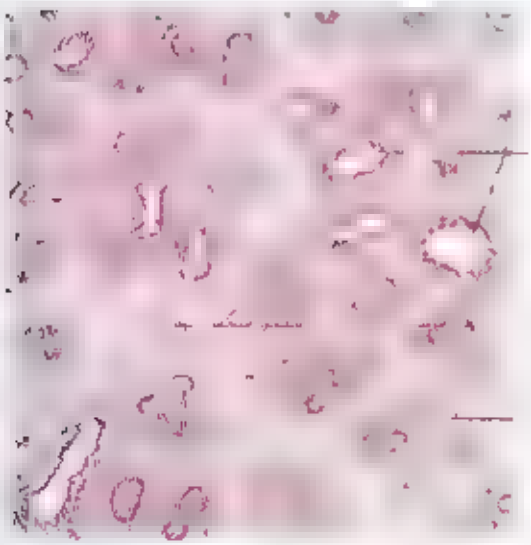

Fig. 13-18. Parte de un **pulmón embrionario** durante el período pseudoglandular del desarrollo. Feto humano en la duodécima semana del desarrollo. H & E. x65

CAPITULO 14

Aparato urinario

El aparato urinario está formado por dos riñones, en los que la orina es recogida por los cálices renales y drenada a través de la pelvis renal en los uréteres. A través de los uréteres es conducida a la vejiga. En la vejiga, órgano impar y medio, se acumula entre dos micciones. La uretra es un segmento tubular por el que la orina alcanza el exterior.

A la sección de un riñón destacan dos partes diferentes, una periférica, la corteza, y otra profunda, la médula, estas diferencias microscópicas se deben a la presencia de estructuras microscópicas distintas en una u otra. La unidad funcional del riñón es la nefrona que consta de un glomérulo, tubo contorneado proximal, asa de Henle y tubo contorneado distal. Mientras que la mayoría de los componentes de la nefrona son corticales, las asas de Henle y los segmentos próximos, descendente y ascendente, de los tubos contorneados proximales y distales respectivamente se sitúan en la médula.

Los glomérulos son estructuras esféricas con dos orificios, conocidos como polo vascular y polo urinario, a través del polo vascular penetra un penacho de capilares en su interior. En un solo día los dos millones aproximadamente de glomérulos son capaces de filtrar 180 litros de plasma. El plasma filtrado sale del glomérulo por el polo urinario para penetrar en el tubo contorneado proximal. A este nivel y en las sucesivas formaciones tubulares tiene lugar un complicado proceso de absorción y secreción para formar diariamente sólo unos dos litros de orina.

Entre las múltiples funciones del riñón se encuentran, la eliminación de desechos metabólicos, regulación del volumen plasmático y controlar el equilibrio ácido básico.

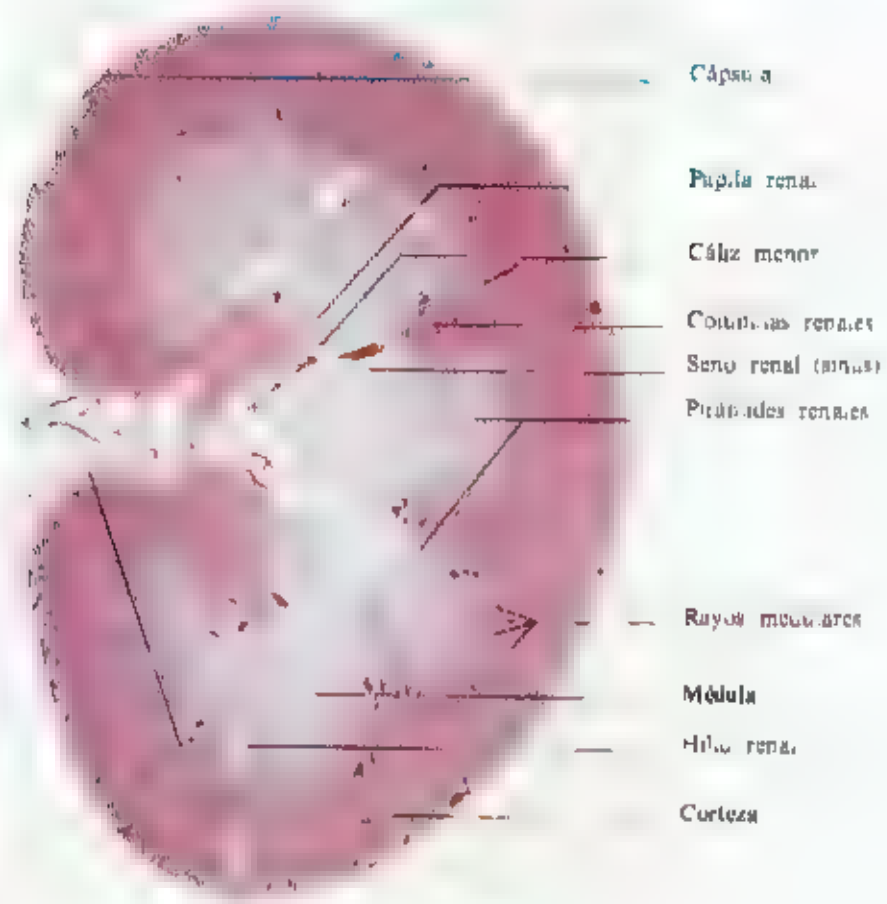

Fig. 14-1. Vista a poco aumento de una sección longitudinal completa del **riñón** de un gato. La distinción entre corteza y médula es patente. H & E ×4



Fig. 14-2. Sección longitudinal de riñón mostrando la zona de transición entre corteza y médula. Nótese el aspecto estriado de la médula y la prolongación en la corteza formando los rayos medulares. H & E. ×65

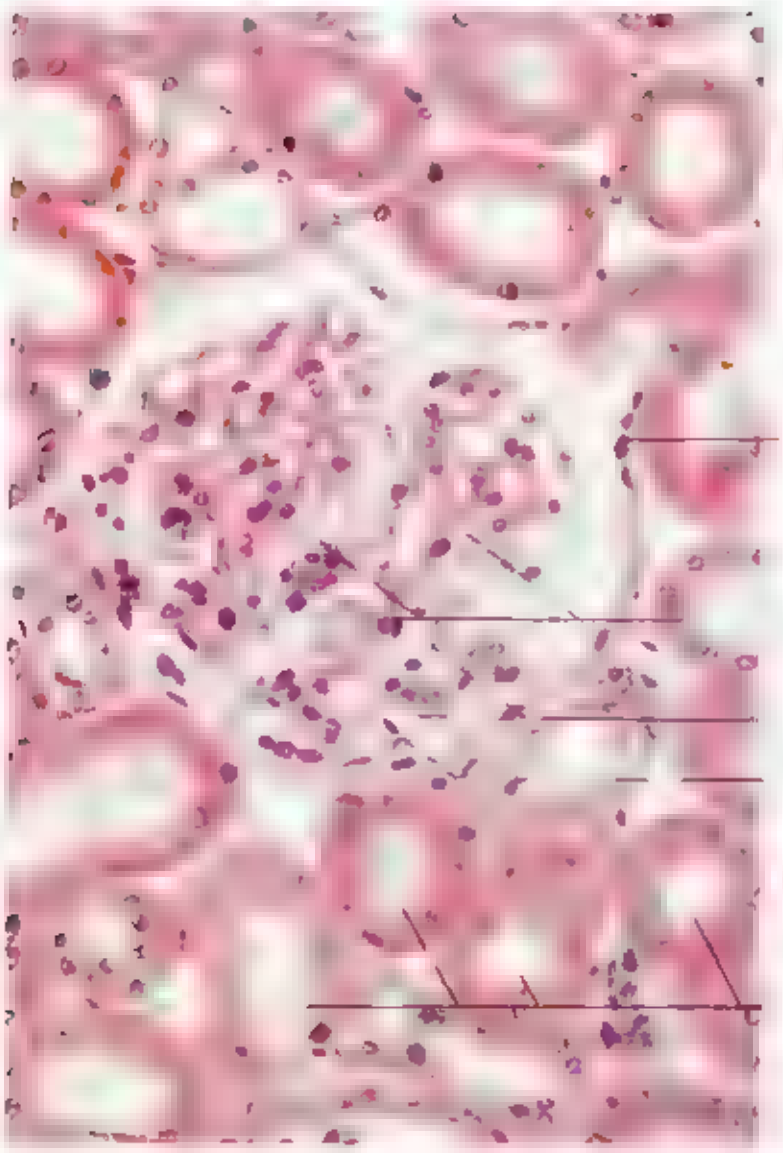

Fig. 14-3. Parte de la corteza de un riñón a mayor aumento mostrando un glomérulo rodeado por túbulos contorneados renales. H & E. x415

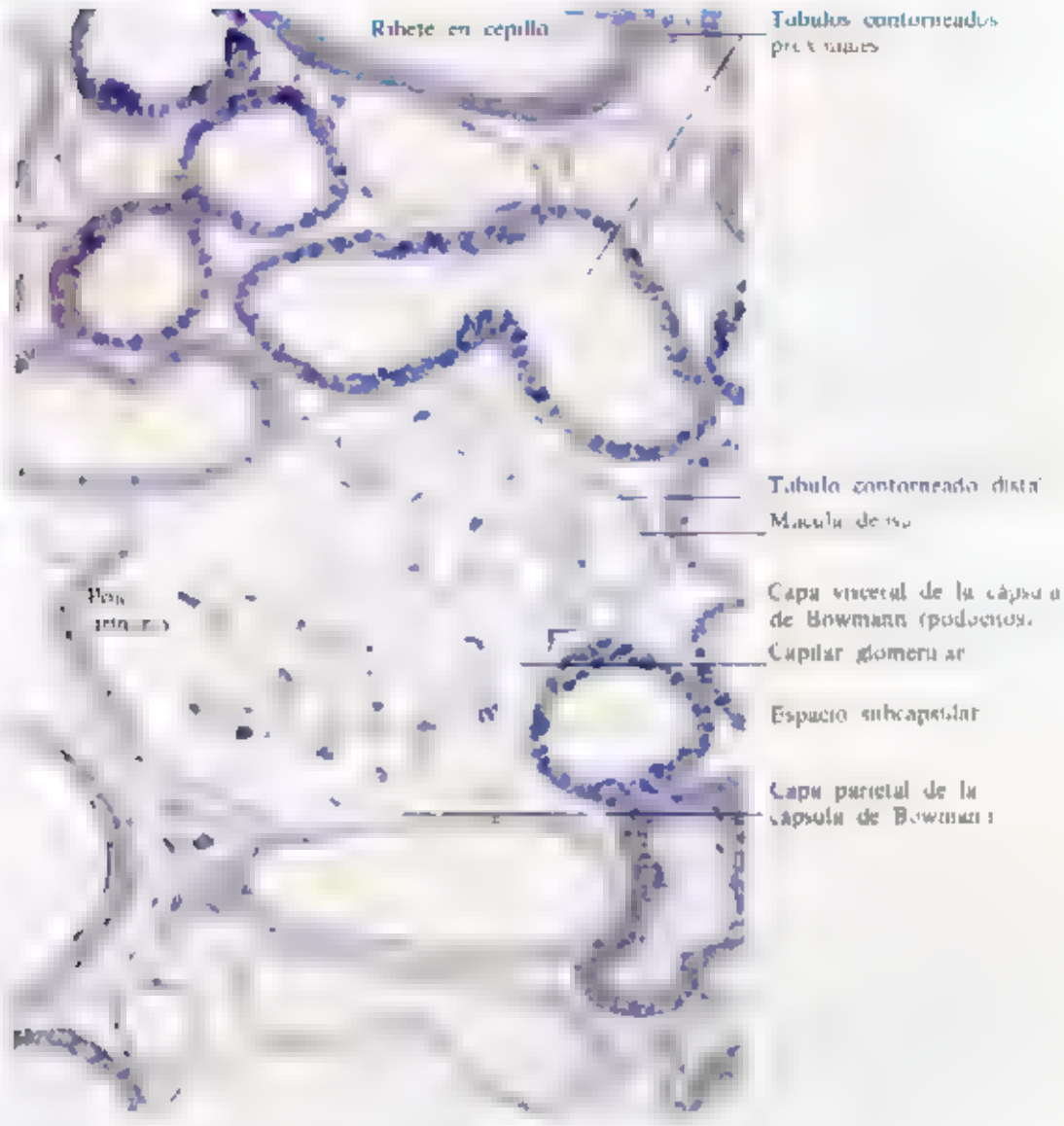

Fig. 14-4. **Corteza renal** mostrando un glomérulo rodeado por túbulos contorneados renales en un corte semifino de material incluido en Epon y teñido con azul de metileno. ×400

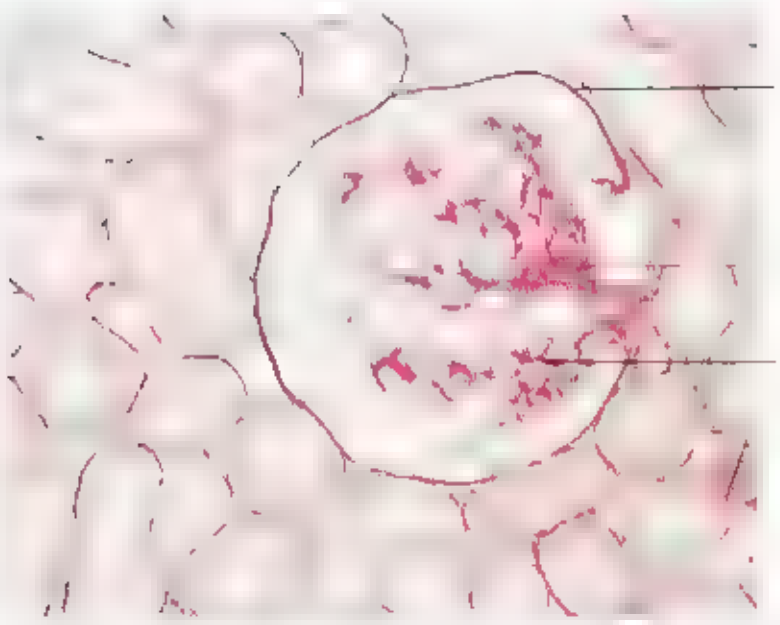

Membrana basal de la capa parietal de la cápsula de Bowman

Matriz mesangial

Membrana basal de los capilares glomerulares y de la capa visceral de la cápsula de Bowman

Membrana basal de túbulos contorneados proximales

Fig. 14-5. Sección de **corteza renal** teñida con la técnica de PAS para mostrar las membranas basales de los glomérulos, capilares y túbulos contorneados. ×325

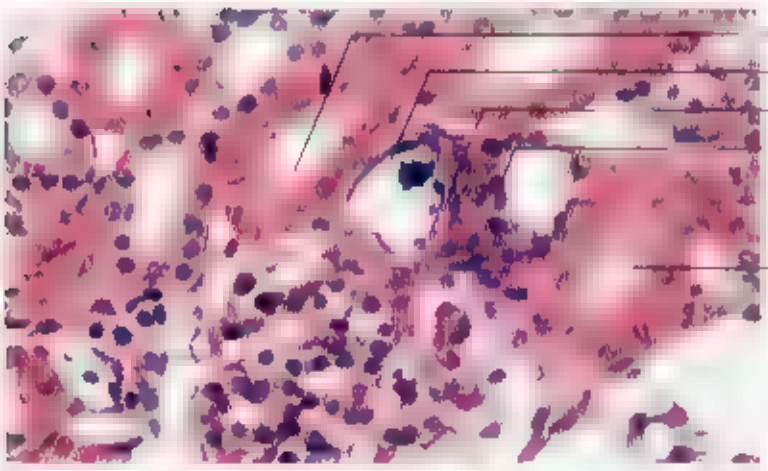

Túbulo colector

Arteriola aferente

Células yuxtaglomerulares

Mácula densa

Túbulo contorneado distal

Túbulo contorneado proximal

Fig. 14-6. Parte de la **corteza renal** mostrando el polo vascular con el aparato yuxtaglomerular y los tubulos colectores. H & E. ×400

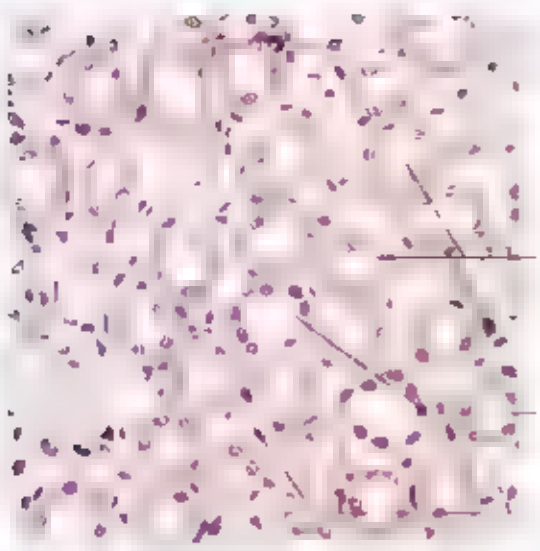

Fig. 14-7. Sección transversal de la parte externa de la **médula renal.** Nótese que todos los túbulos y capilares aparecen seccionados transversalmente. H & E x275



Fig. 14-8. Corteza renal mostrando túbulos colectores y contorneados. H & E. x375.



Conducto papilar de Bellini

Células intersticiales renales

Fig. 14-9. Sección longitudinal de la **médula renal**, vista por encima de la papila renal, mostrando el aspecto característico de las células intersticiales renales, cuyos núcleos se disponen a modo de "atravesados de una escalera". H & E. ×190

Glomérulos renales

Rayos medulares

Haces vasculares

Fig. 14-10. **Riñón** en el que la arteria renal fue envenenada con tinta china en el animal vivo, antes de la preparación del material. ×45

Fig. 14-11. Sección de la papila y de un cáliz menor asociado a ella. H & E. x110.

Fig. 14-12. Sección transversal de la porción superior del uréter en la que se observan todas sus capas. H & E. x50.



Fig. 14-13. Vejiga urinaria de gato vista en sección transversal. Se observa la gruesa capa muscular. H & E. x75

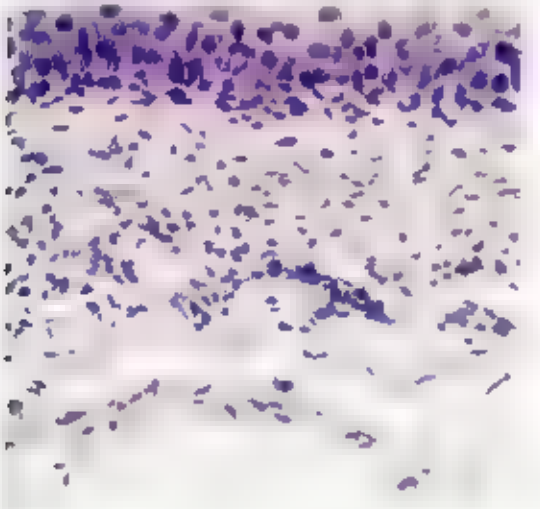

Fig. 14-14. Mucosa de la vejiga urinaria. H & E. x275

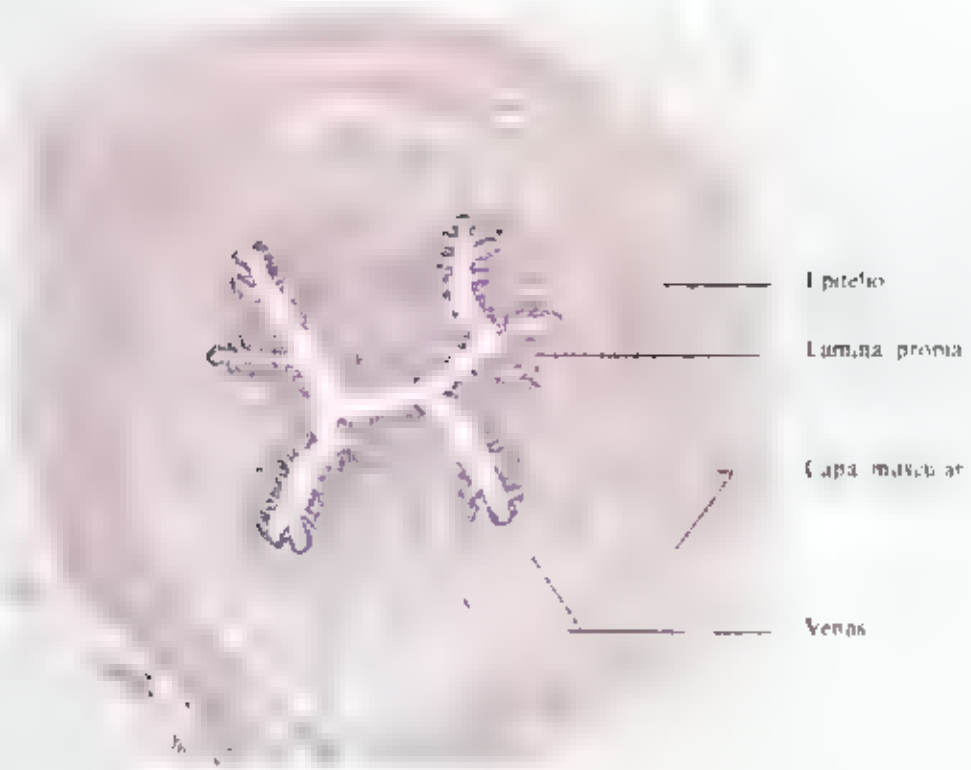

Fig. 14-15. Sección transversal de la **uretra femenina.** En la lámina propia se observa un plexo venoso muy desarrollado. H & E. ×45

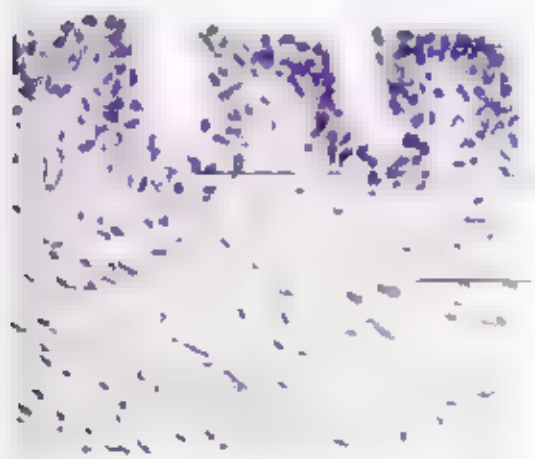

Fig. 14-16. Vista a mayor aumento de la mucosa de la **uretra femenina.** En el epitelio se observan las glándulas intraepiteliales de Littré. H & E. ×410

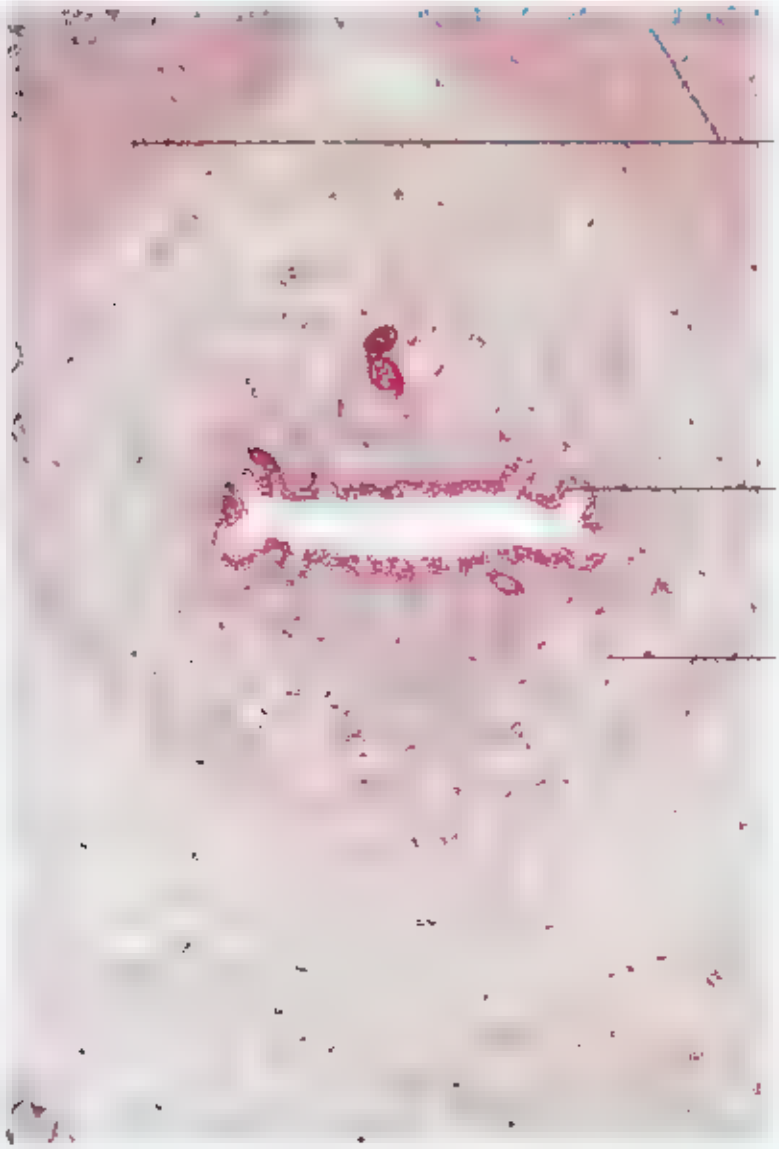

Fig. 14-17 Sección transversal del **cuerpo esponjoso de la uretra masculina.** H & E. x65

CAPITULO 15

Glándulas endocrinas

Las glándulas endocrinas o de secreción interna, carecen de conductos y eliminan las sustancias directamente a los vasos sanguíneos. El sistema endocrino agrupa no sólo glándulas anatómicamente bien individualizadas, como hipófisis, tiroides, paratiroides, páncreas endocrino, epífisis y suprarrenal, sino a numerosas células endocrinas distribuidas en el espesor de los epitelios de revestimiento o en el interior de órganos diversos como el riñón (aparato yuxtaglomerular), testículo (células de Leydig), ovario (cuerpo lúteo) e incluso determinadas neuronas del hipotálamo.

Aunque la secreción de algunas glándulas se regula automáticamente cuando en el plasma se alcanza una determinada concentración de las sustancias liberadas por su secreción, la mayoría de las glándulas endocrinas están bajo el control de las hormonas hipofisarias. No obstante, la hipófisis no es el órgano supremo del gobierno endocrino porque ella misma está bajo el control del hipotálamo. Es precisamente a este nivel donde se produce la integración de los estímulos que van a determinar la secreción. La naturaleza de la misma será informada por los factores liberadores o inhibidores secretados por las propias células nerviosas, que alcanzan la hipófisis a través de un sistema vascular especial: el sistema porta hipofisario.

Tejido conjuntivo Células glandulares

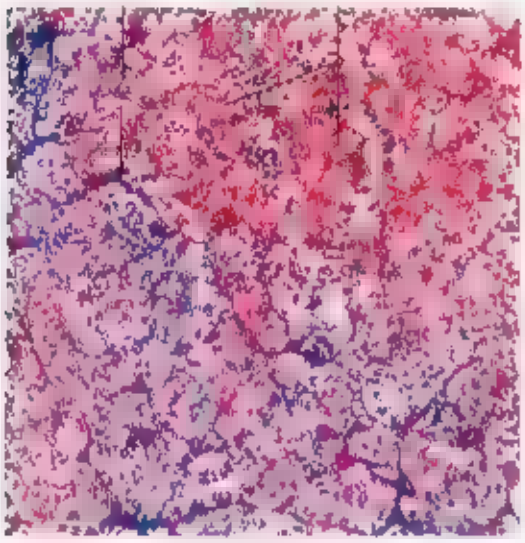

Fig. 15-1. Vista a pequeños aumentos de la **parte distal de la hipófisis** mostrando la estructura histológica general de una glándula endocrina. Azán. x65

Células cromófobas Células acidófilas Células basófilas

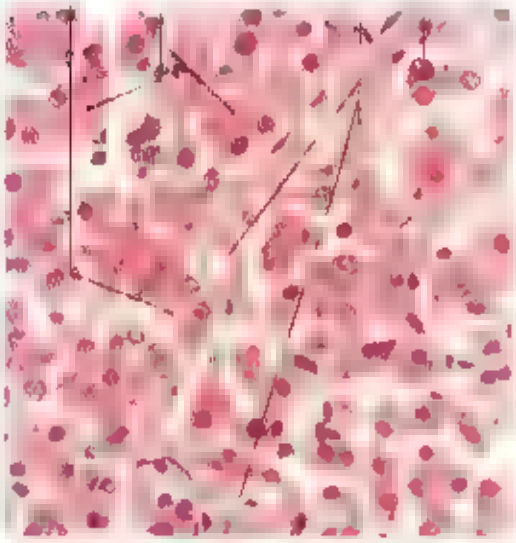

Fig. 15-2. Vista [illegible] de la **parte distal de la hipófisis** [illegible] células basófilas, acidófilas y [illegible]. H & [illegible] x44[illegible]

Células cromófobas Sinusoides Células acidófilas Células basófilas



Fig. 15-3. Utilizando esta [illegible] tricromica se aprecia una distinción más marcada entre los tipos celulares basófilos y acidófilos de la **parte distal de la hipófisis**. Azán. x440

Células acidófilas Sinusoides Células basófilas

Fig. 15-4. Sección histológica de la **parte distal de la hipófisis** teñida con PAS y naranja C. Las células teñidas en naranja son las células acidófilas mientras que las PAS positivas son las basófilas. x44[illegible]

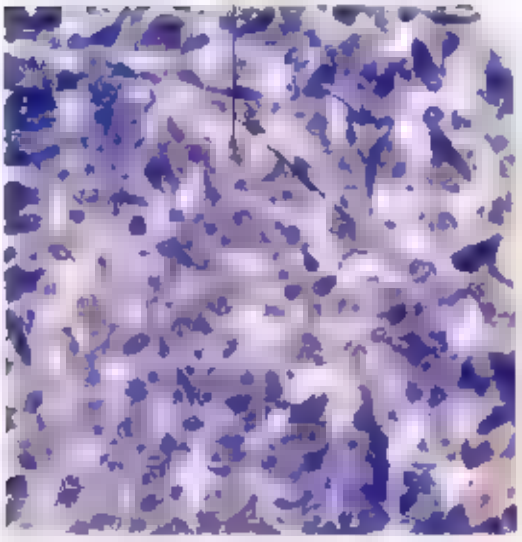

Fig. 15-5. Parte intermedia de la hipófisis. La uniformidad variedad de células que se observa en esta porción de la hipófisis muestra un número variable de gránulos de cromatina basófilos. Azán. x440.

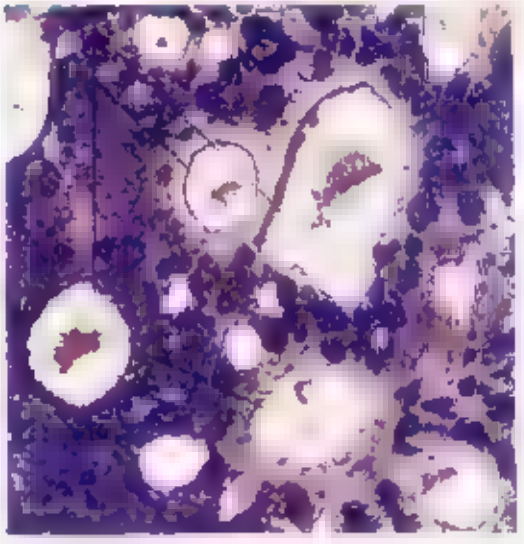

Fig. 15-6. Sección horizontal de la parte tuberal de la hipófisis. Se observan numerosas vénulas del sistema porta hipofisario seccionadas casi transversalmente. Entre ellas se encuentran las células glandulares que constituyen el parenquima de esta porción de la glándula. Azán. x110.

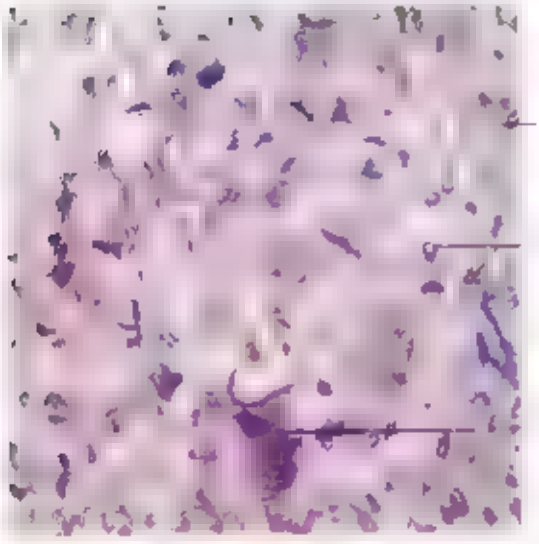

Fig. 15-7. Parte nerviosa de la hipófisis. Azán. x440.



Fig. 15-8. Sección sagital completa de la glándula pineal o epífisis. Azul de toluidina. x19

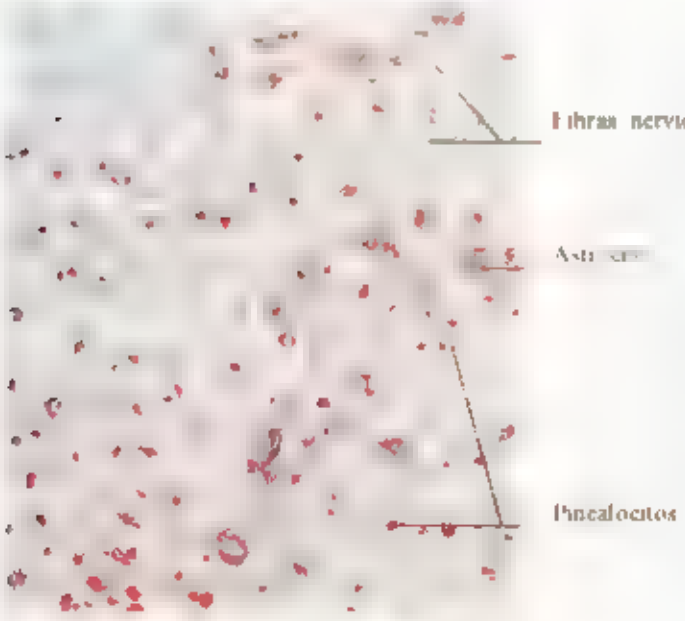

Fig. 15-9. Vista a gran aumento de la glándula pineal. Los astrocitos se distinguen de los pinealocitos por su núcleo más aplanado. Azán. x440

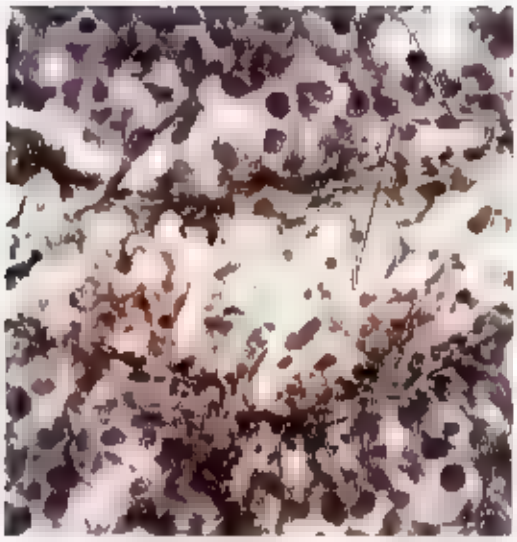

Fibras nerviosas

Parénquima

Fig. 15-10. Parte de una glándula pineal teñida específicamente para la demostración de fibras nerviosas. Tinción de Bodian. x440.

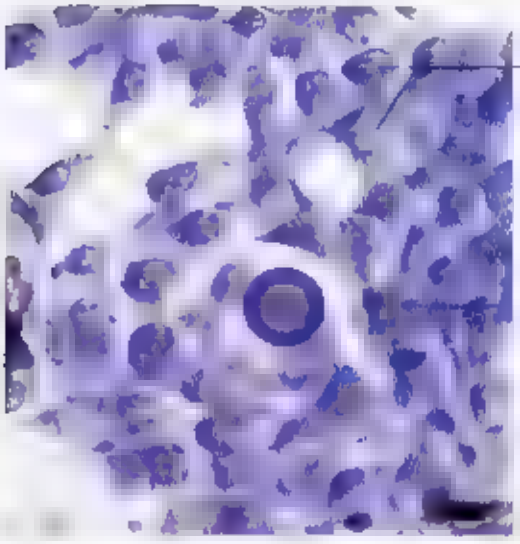

Pinealocitos

Acervulo cerebral

Fig. 15-11. Parte de una glándula pineal mostrando una concreción de arena cerebral. Azul de toluidina. x660.



Folículos tiroideos

Tejido conjuntivo interfolicular

Fig. 15-12. Glándula tiroides mostrando los característicos folículos esféricos que muestran tamaños muy diversos dependiendo del plano de la sección. H & E. x110.

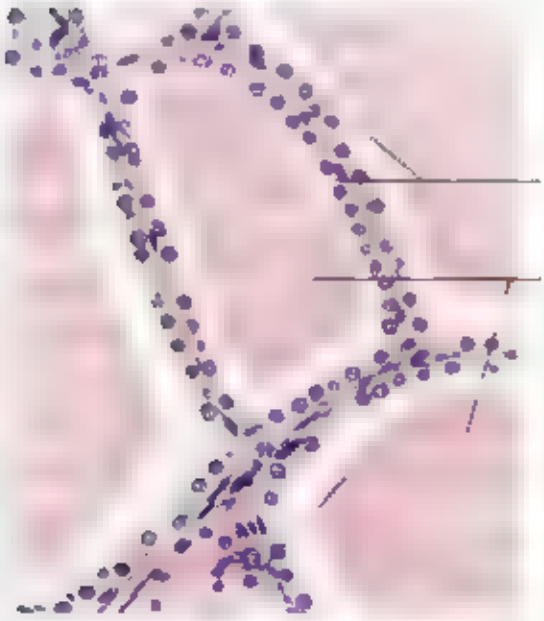

Células foliculares

Coloide en la luz folicular

Capilares en el conjuntivo interfolicular

Fig. 15-13. Vista a mayor aumento de la **glándula tiroides**. Se observa que el tejido conjuntivo interfolicular es muy escaso. H & E. x440

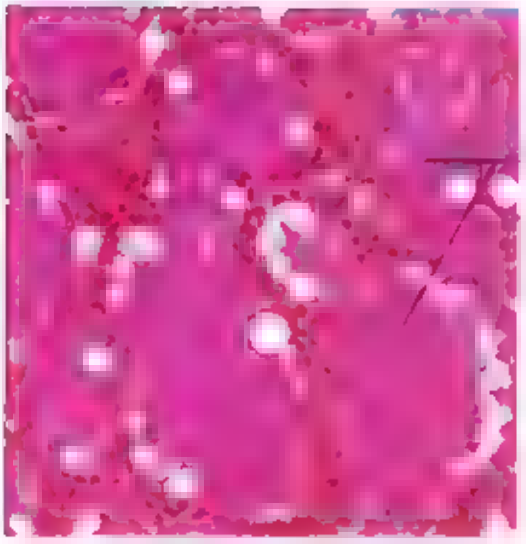

Coloide en los folículos tiroideos

Fig. 15-14. **Tiroides** teñido con el método de PAS. El contenido de los folículos (coloide) es una glucoproteína que aparece intensamente teñida. x275

Células C Folículos tiroideos

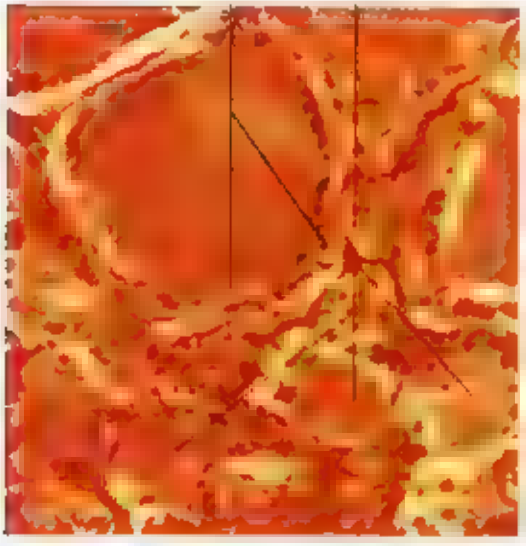

Fig. 15-15. Tinción específica para la demostración de células parafoliculares (células C) en la **glándula tiroides**. Nitrato de plata de Cajal. x140.

Células C Folículos tiroideos



Fig. 15-16. Demostración inmunohistoquímica de las células C de la **glándula tiroides**. x340



Fig. 15-17. Glándula paratiroides mostrando un extenso acúmulo celular con capilares y escaso tejido conjuntivo. En algunas zonas hay tejido adiposo. H & E. x135

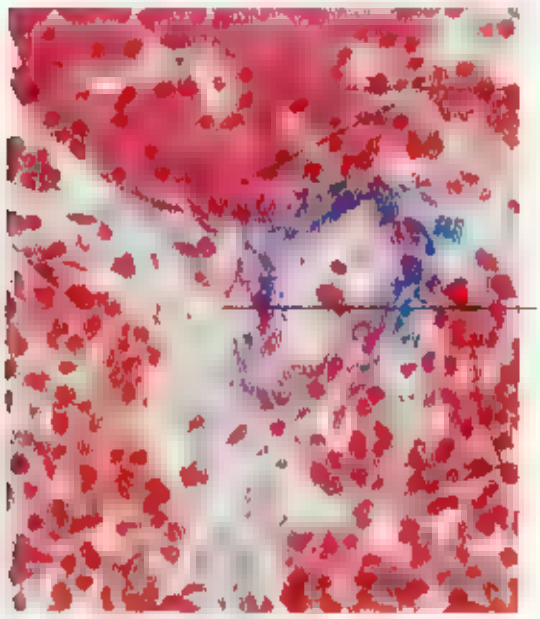

Fig. 15-18. Glándula paratiroides vista a mayor aumento mostrando un grupo de células oxífilas. Azán. x440

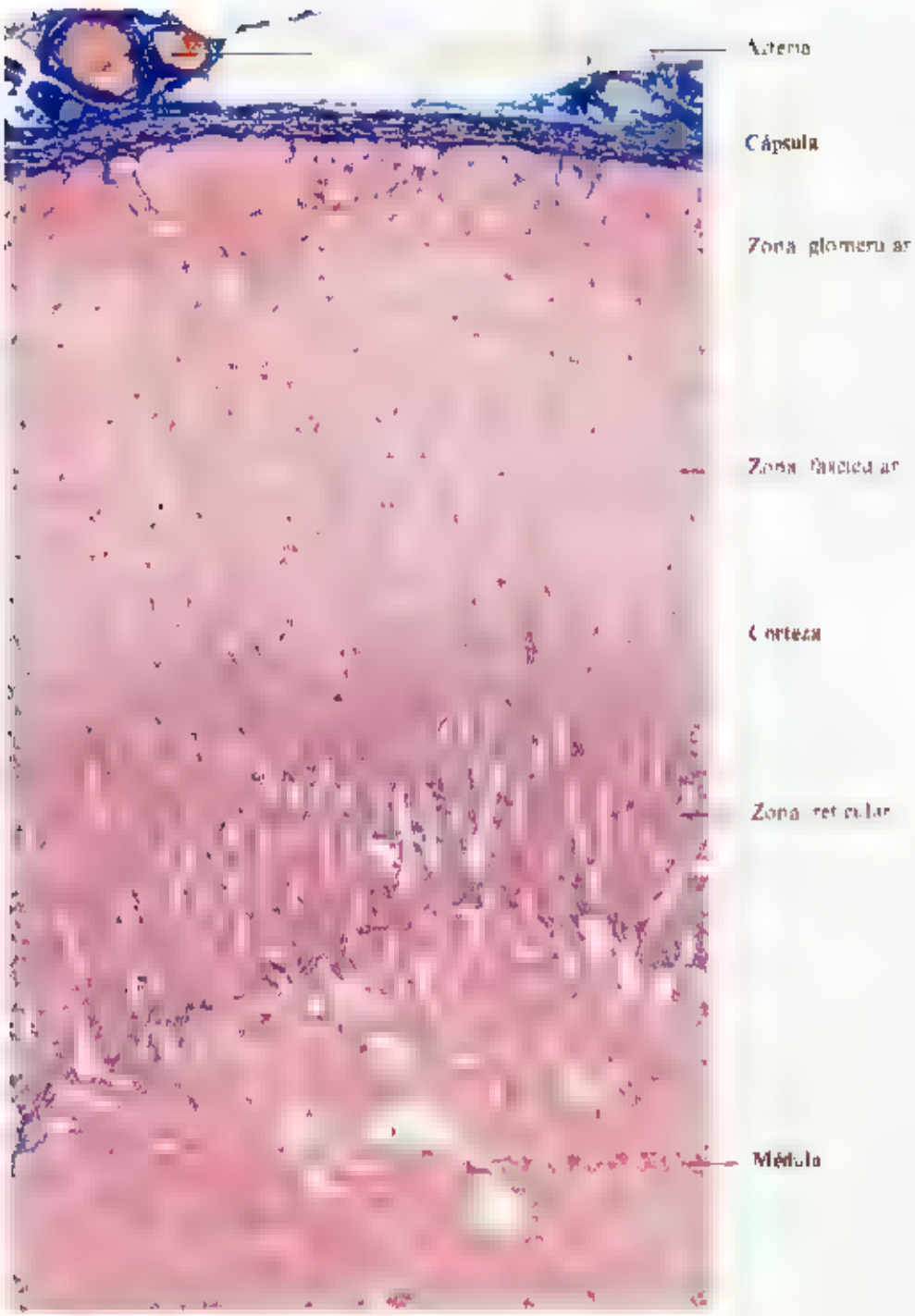

Fig. 15-19 Vista de la **glándula suprarrenal** a pequeño aumento mostrando todas sus capas. Azán x 1.0

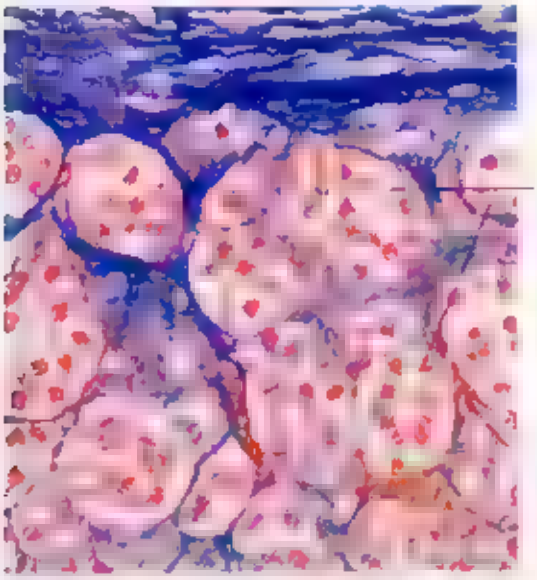

Fig. 14-20. Sección a nivel de la **zona glomerular** de la glándula suprarrenal. Azan. x440

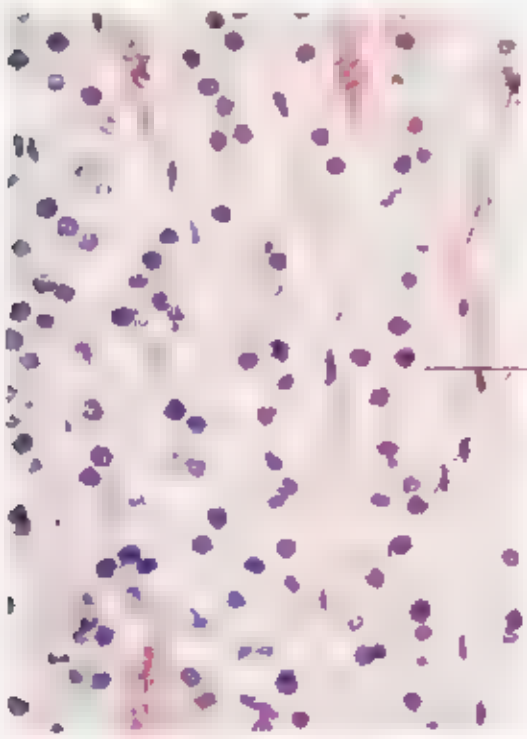

Fig. 14-21. Sección a nivel de la **zona fascicular de la glándula suprarrenal**. Las células glandulares de esta zona (espongiocitos) muestran grandes vacuolas que corresponden a numerosas inclusiones lipídicas que han sido extraídas durante la preparación del material. H & E. x440

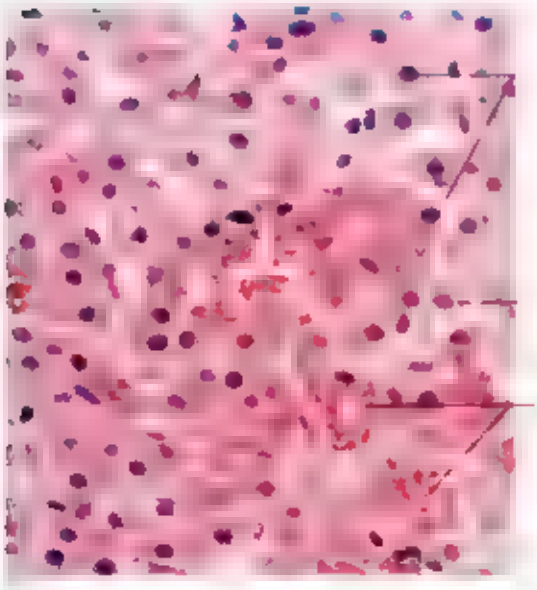

Fig. 15-22. Sección a nivel de la zona reticular de la glándula suprarrenal. H & E. x440



Fig. 14-23. Sección a nivel de la médula suprarrenal. Se observan células ligeramente basófilas, que corresponden a las células cromafines, y un grupo de células ganglionares del sistema simpático. Las venas aparecen muy dilatadas. H & E x440

CAPITULO 16

Aparato genital

Tanto el aparato genital masculino como el femenino están constituidos por dos glándulas de secreción interna y externa, los testículos y ovarios respectivamente, y unas formaciones tubulares conocidas como vías espermáticas en el varón, y vagina, útero y trompas en la mujer.

Las vías espermáticas conducen los espermatozoides desde el testículo al exterior mientras que la vagina, útero y trompas están al servicio de la recogida de espermatozoides, fecundación y anidación.

En el hombre, una serie de glándulas dispuestas a lo largo de las vías espermáticas (próstata, vesículas seminales) aseguran con sus secreciones la supervivencia de los espermatozoides.

En la mujer las glándulas de Bartolino de la vulva y las "glándulas" del cuello del útero favorecen respectivamente la lubrificación vaginal y la progresión de los espermatozoides en el interior del aparato genital femenino.

En el testículo se producen diariamente millones de espermatozoides en el interior de los tubos seminíferos y hormonas de diferente naturaleza, unas en las células de sostén de los tubos seminíferos y otras en las células intersticiales.

En el ovario cíclicamente, cada veintinueve días, se producen una serie de cambios que influyen sobre las restantes partes del aparato genital femenino. Durante los primeros catorce días del ciclo madura un folículo ovárico, en el día catorce, el folículo se rompe en la cavidad abdominal, el ovocito que estaba situado en su interior se libera y es atrapado por las fimbrias de la trompa uterina, en la trompa uterina tiene lugar la fertilización. En la zona ocupada en el ovario por el folículo se desarrolla el cuerpo amarillo, sus células elaboran una hormona progesterona, que actúa sobre la capa interna del útero (endometrio) produciendo cambios secretores en sus células que favorecen la anidación del huevo.

Tanto los testículos como los ovarios están bajo la dependencia de secreciones hormonales hipotalámicas e hipofisarias.

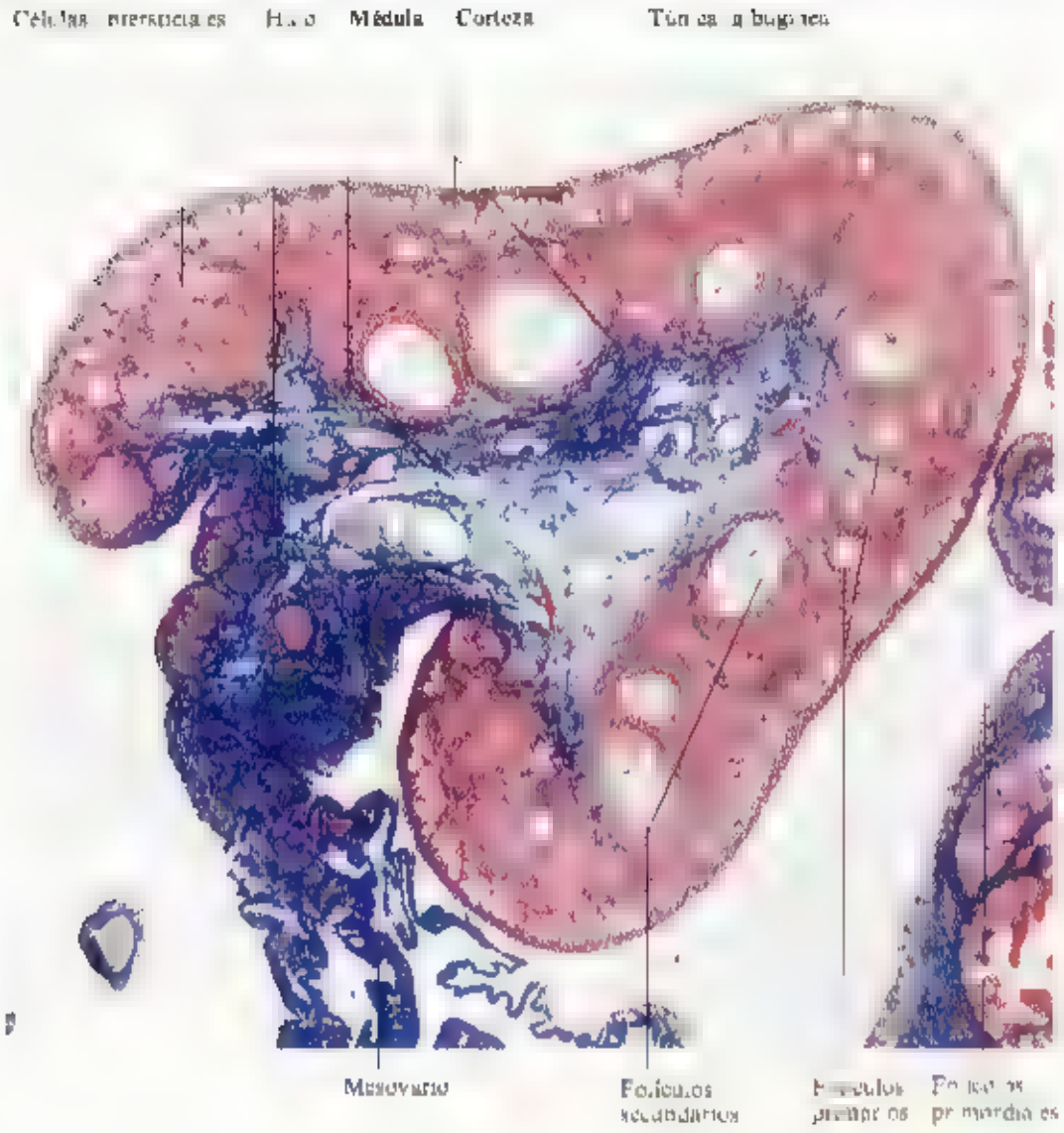

Fig. 16-1 Ovario de gato seccionado transversalmente mostrando las diferencias en el tamaño de los folículos. Azan. ×29.

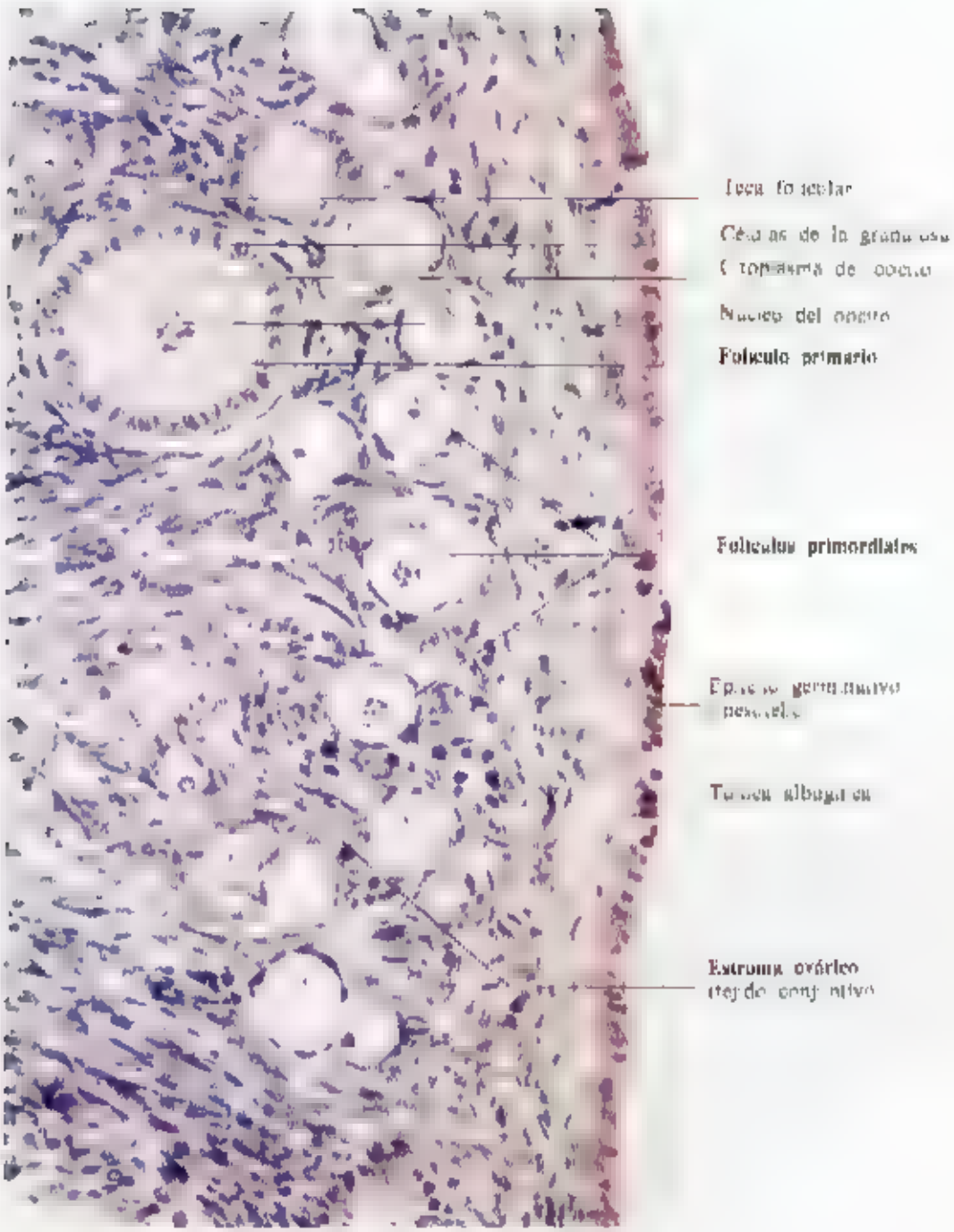

Fig. 16-2. Parte superficial del ovario mostrando diferentes grados de desarrollo de los folículos y su localización. H & E. x400

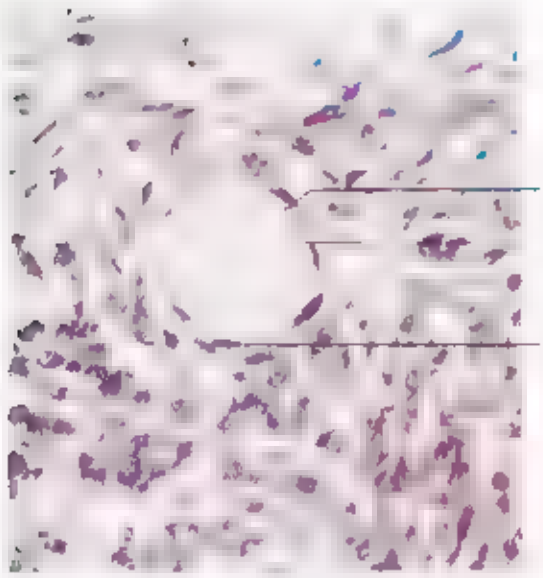

Fig. 16-3. Folículo primordial en la **corteza del ovario.** El ooeito aparece rodeado por una única capa de células foliculares aplanadas. H & E. x68.

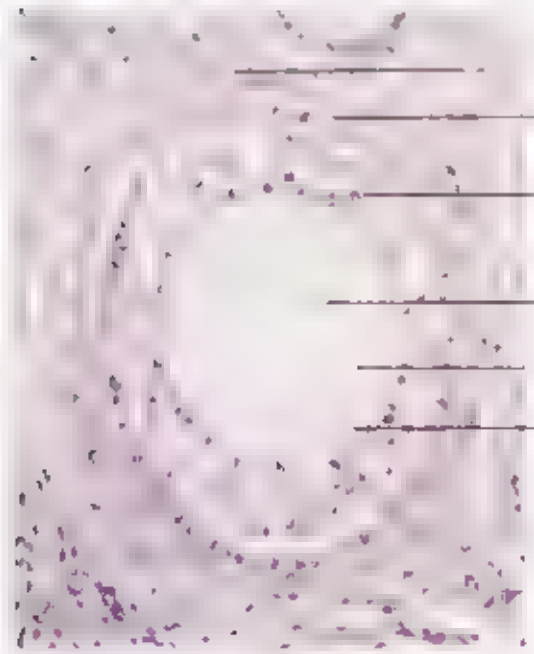

Fig. 16-4. Folículo primario en la **corteza del ovario.** Hay varias capas de células foliculares formando la granulosa. H & E. x275.

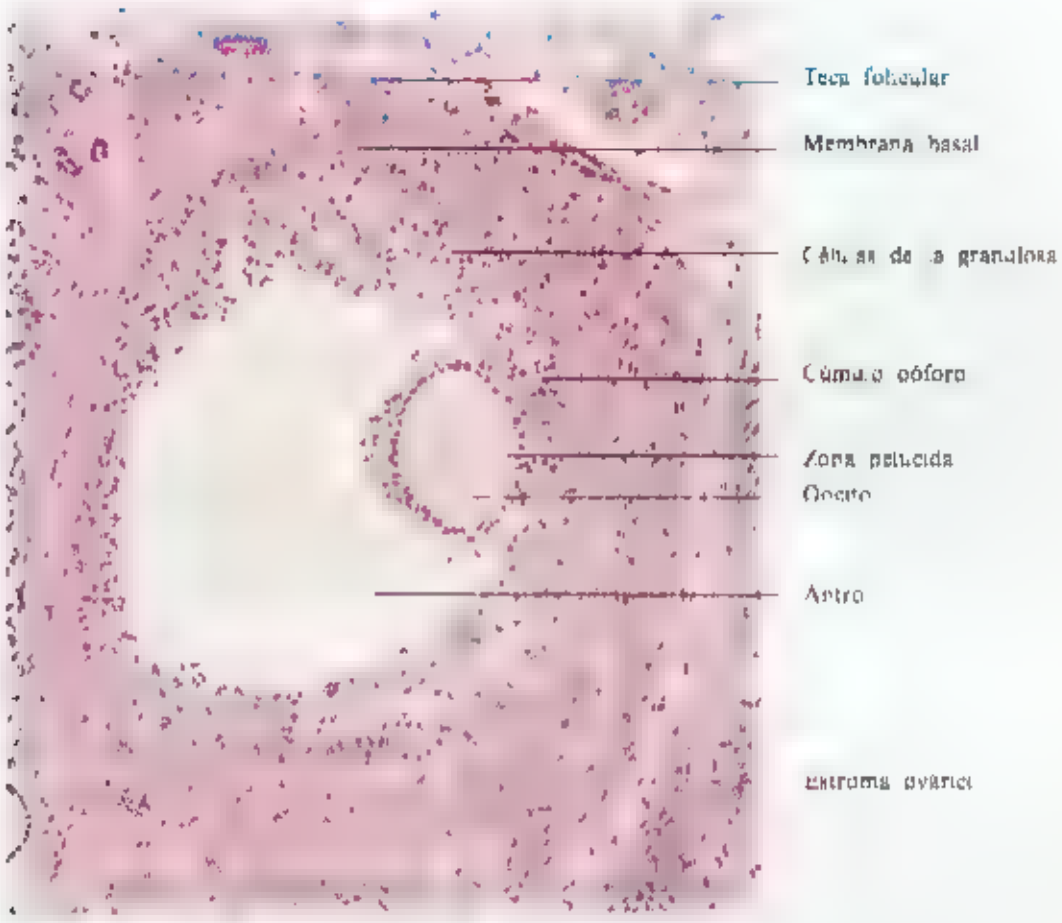

Fig. 16-5. Folículo secundario del ovario. Se ha desarrollado el antro folicular entre las células de la granulosa. H & E. ×50.

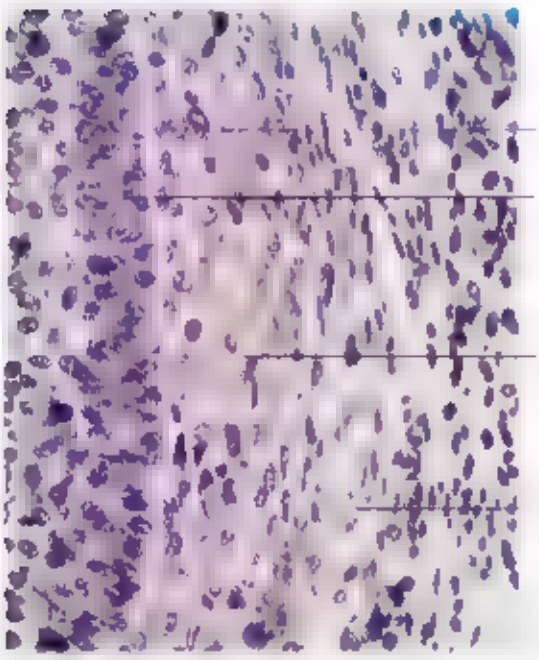

Fig. 16-6. Sección de la pared de un folículo secundario. H & E x440

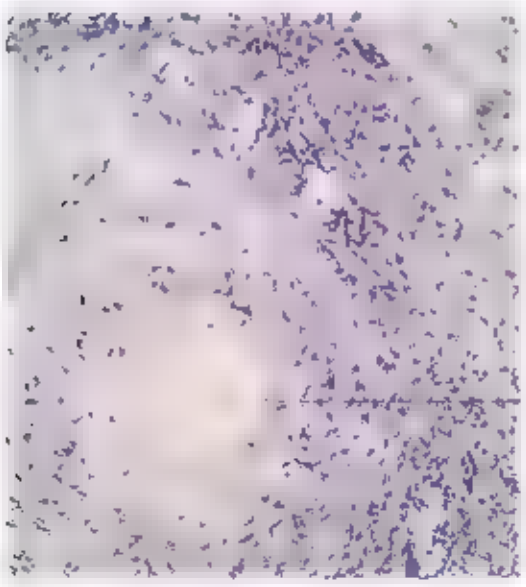

Fig. 16-7. Parte del ovario mostrando un folículo atrésico y células intersticiales en el estroma ovárico H & E x135.

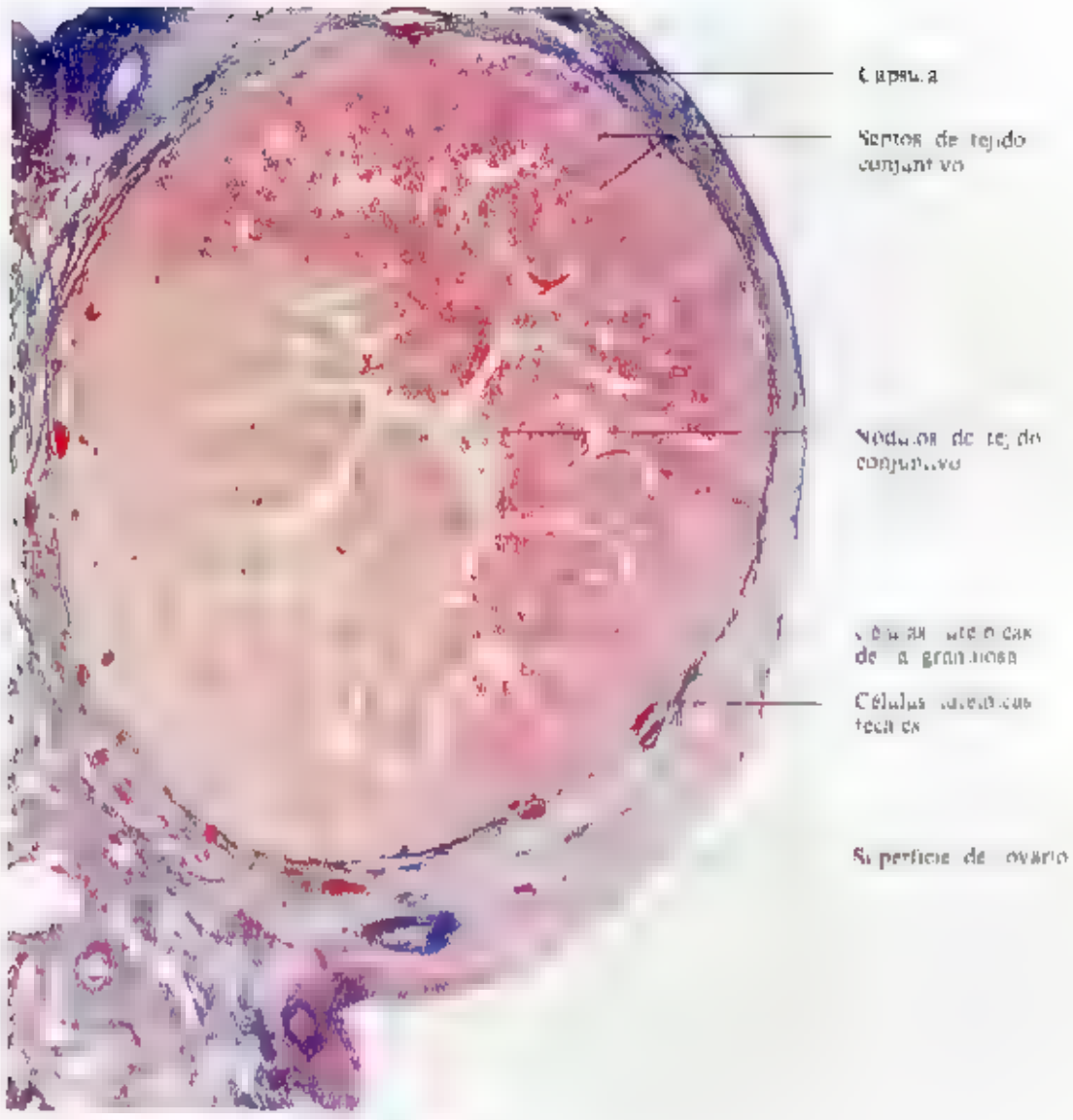

Fig. 16-8. Cuerpo lúteo del ovario localizado inmediatamente debajo de la superficie ovárica. Azan. x 7.

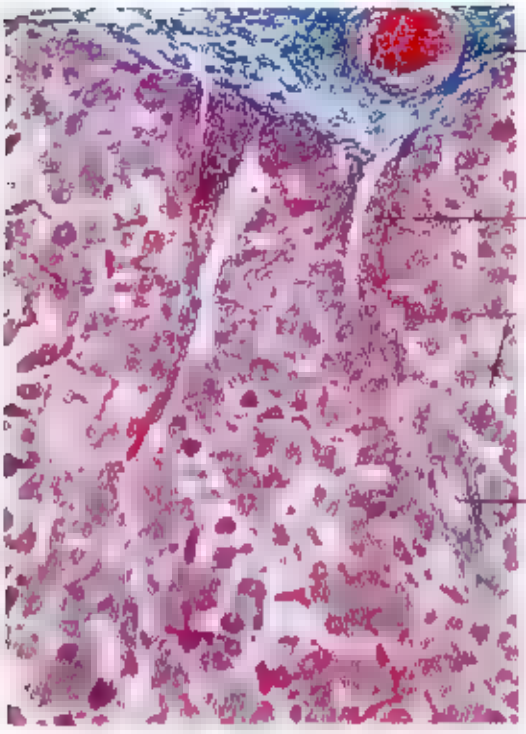

Fig. 16-9. Detalle de la periferia de un cuerpo lúteo mostrando los dos tipos de células lutelnicas. H & E. x175

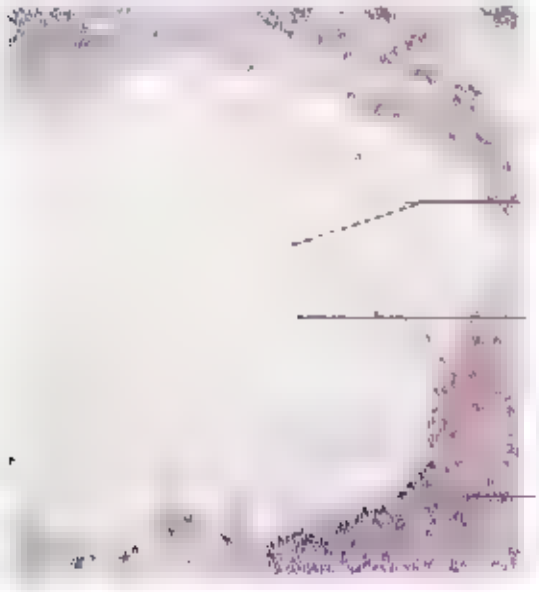

Fig. 16-10. Parte de un cuerpo albicans. H & E. x65

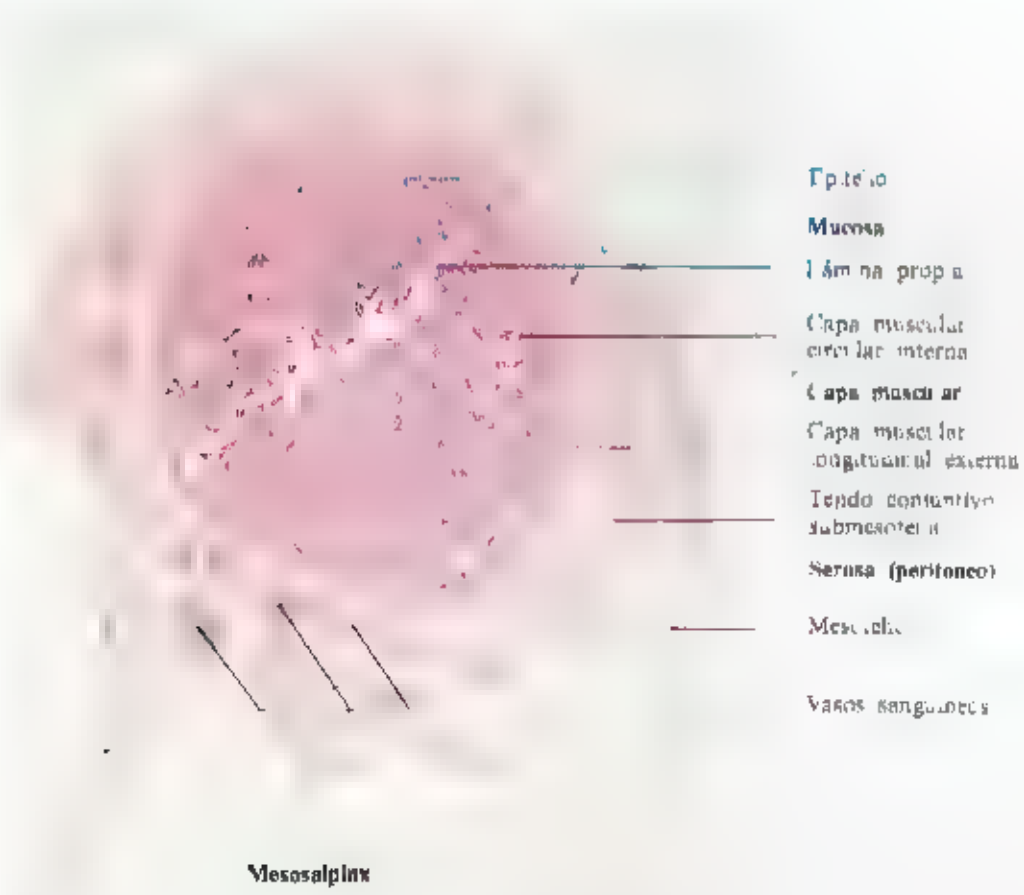

Fig. 16-11. Sección transversal de la **trompa uterina o trompa de Falopio a nivel de la ampolla.** La luz ampular ofrece un aspecto de "laberinto", debido al gran número de repliegues de la mucosa. H & E. x 4

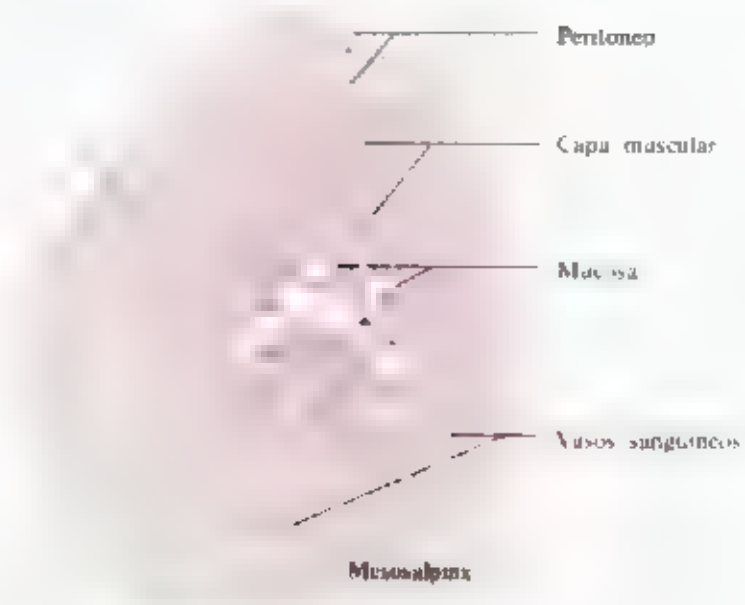

Fig. 16-12. Sección transversal de la **trompa uterina a nivel del istmo**. La luz es mucho menor que a nivel de la ampolla. la mucosa presenta un menor número de pliegues y la capa muscular es más gruesa. H de E. x18

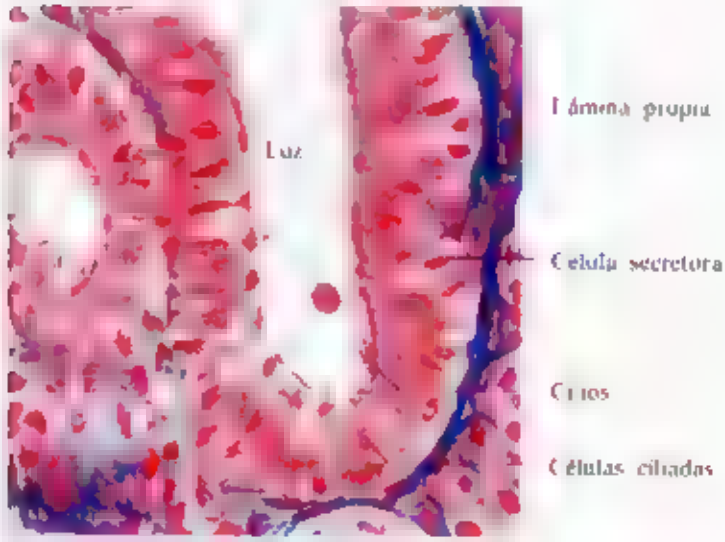

Fig. 16-13. Vista a mayor aumento de la **mucosa de la trompa de Falopio**. El epitelio es cilíndrico pseudoestratificado con células secretoras. Azán. x360



Fig. 16-14. Pared del útero mostrando la neta distinción entre sus tres capas: endometrio, miometrio y perimetrio. H & E. x5



Fig. 16-15. Mucosa endometrial del útero mostrando glándulas endometriales de curso contorneado (fase proliferativa). H & E. x35

Fig. 16-16. Detalle del **endometrio** mostrando el epitelio de revestimiento superficial y el de las glándulas que, en ambos casos, es cilíndrico simple con algunas células caliciformes. H & E. x275

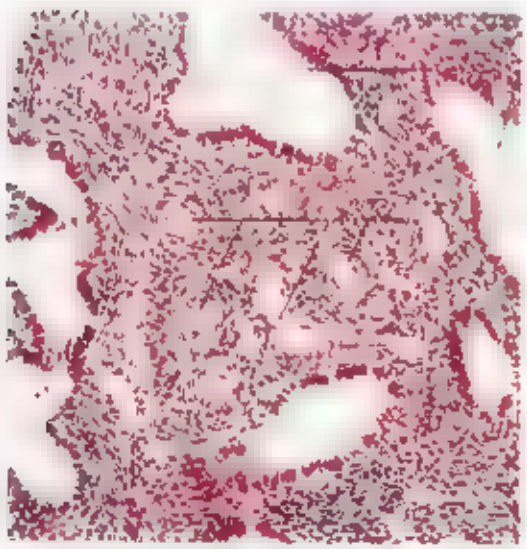

Fig. 16-17. Arterias espirales en el **endometrio**. Estas arterias aparecen como perfiles circulares, que corresponden a una o pocas arterias seccionadas transversalmente muchas veces, debido a su contorno fuertemente espiralizado. H & E. x150

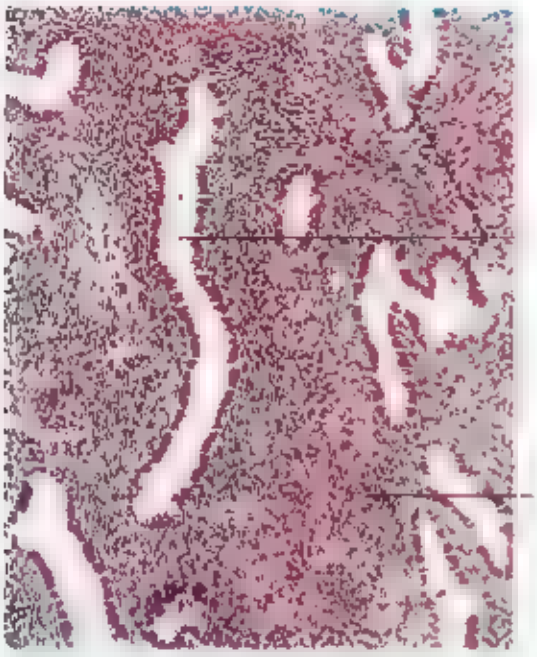

Fig. 16-18. Endometrio en la fase proliferativa del ciclo menstrual mostrando glándulas contorneadas. H & E. x120



Fig. 16-19. Endometrio en la fase secretora del ciclo menstrual mostrando una mayor espiralización de las glándulas que presentan un aspecto aserrado. La luz glandular que aparece dilatada contiene abundante secreción. H & E. x45

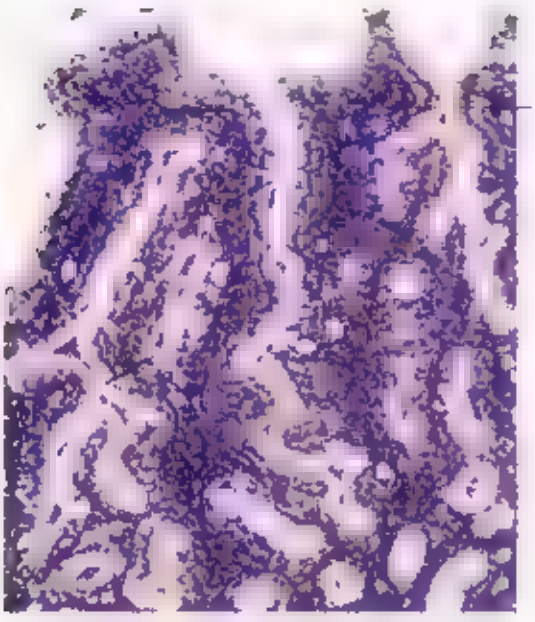

Canal cervical

Pliegues de la mucosa

Repliegues profundos de la mucosa

Fig. 16-20 Mucosa del endocérvis parte interna [illegible] pliegues [illegible] dos (plicae palmatae) aparentando glándulas. El epitelio es secretor de moco como el del estómago. H & E. x110

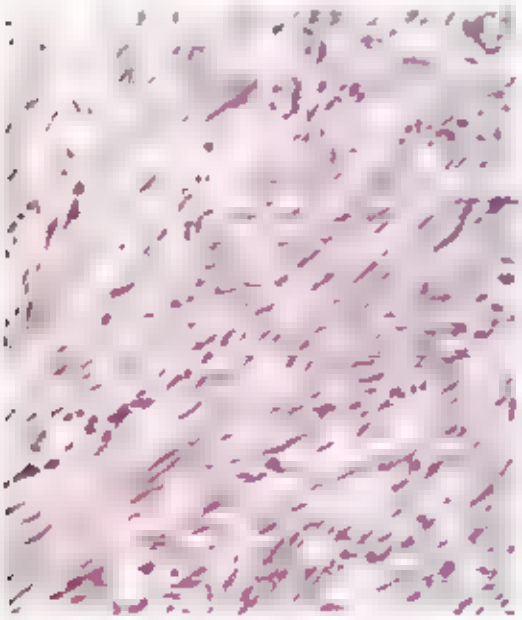

Celulares musculares lisas

Miometrio

Tejido conjuntivo

Fig. 16-21 Miometrio del útero en el que se aprecian haces arremolinados de células musculares lisas entremezclados con tejido conjuntivo fibroso. H & E. x275

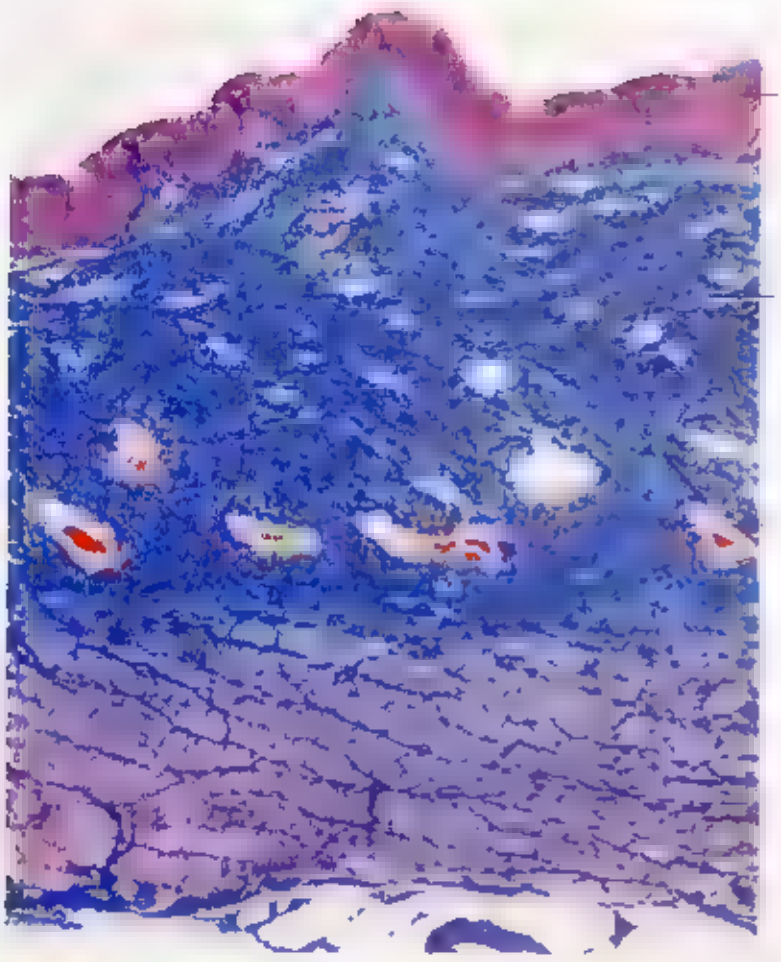

Fig. 16-22 Sección transversal de la pared de la vagina mostrando sus capas. Azan. x27

Fig. 16-23 Frotis vaginal hecho durante la fase folicular tardía del ciclo menstrual. Papanicolau x.16



Fig. 16-24 Frotis vaginal hecho durante la fase lútea del ciclo menstrual. Papanicolau x.16

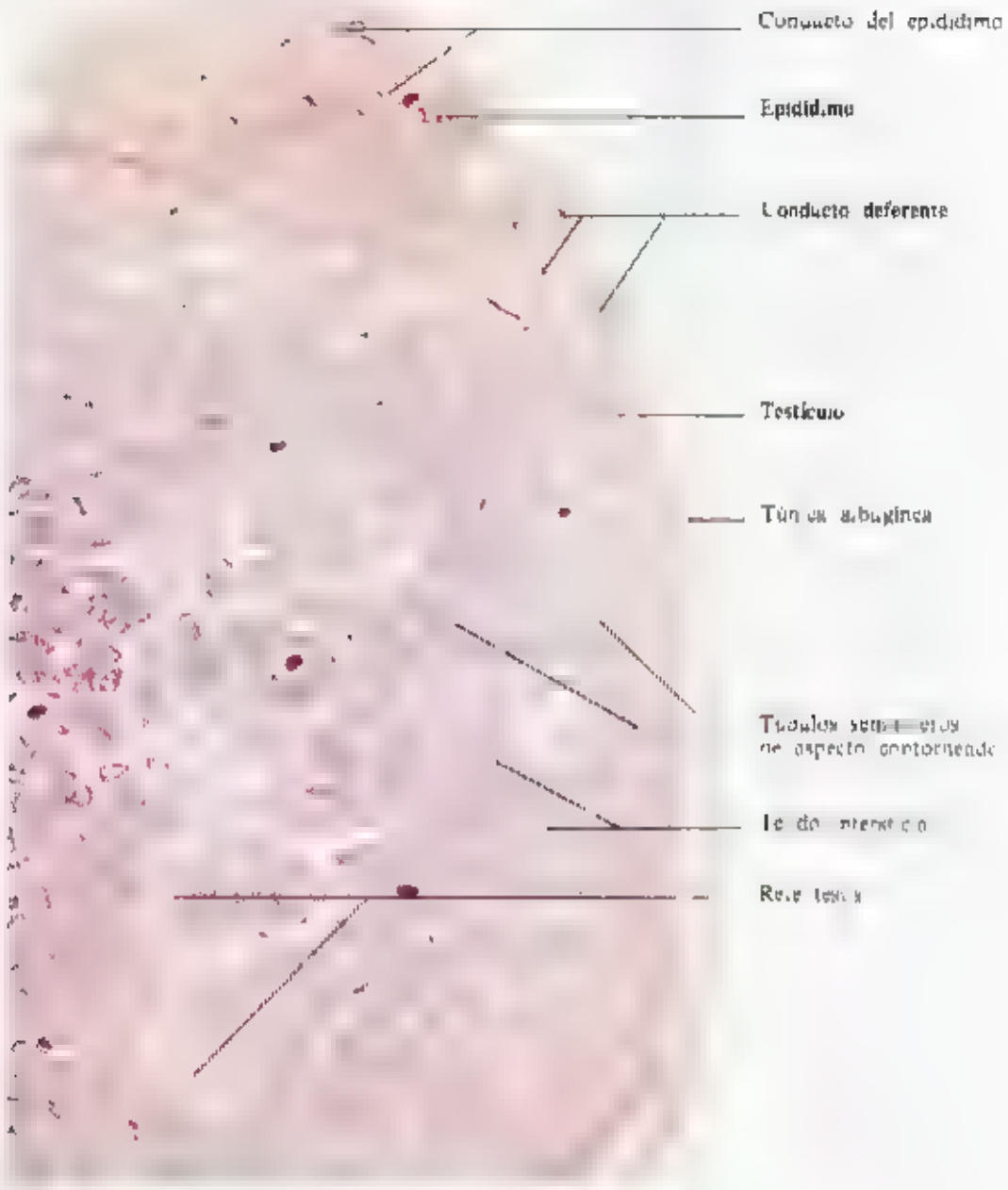

Fig. 16-25. Sección histológica que comprende parte del **testículo**, de la rete testis, del **epidídimo** y de la **porción inicial del conducto deferente** (porción intraepididimaria). H & E. x13

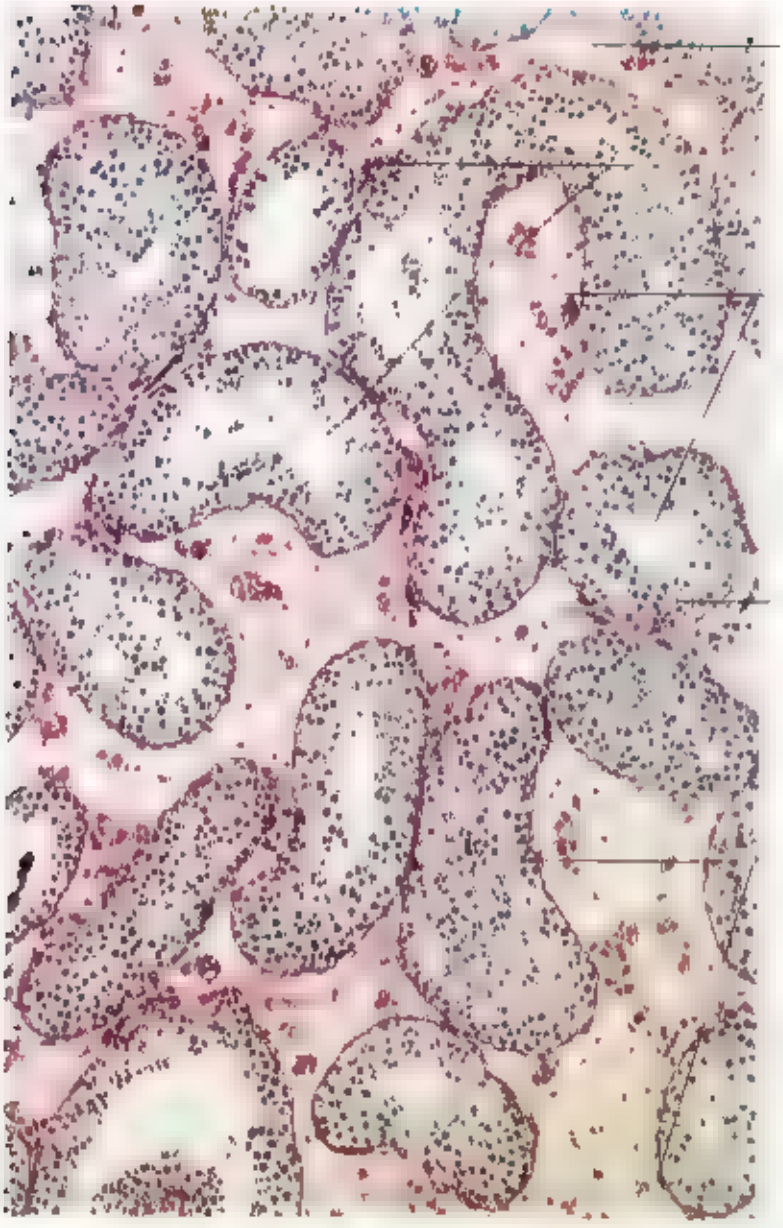

Fig. 16-26 Parénquima testicular mostrando los tubos seminíferos y el intersticio testicular. Este último contiene células de Leydig. H & E. x [illegible]

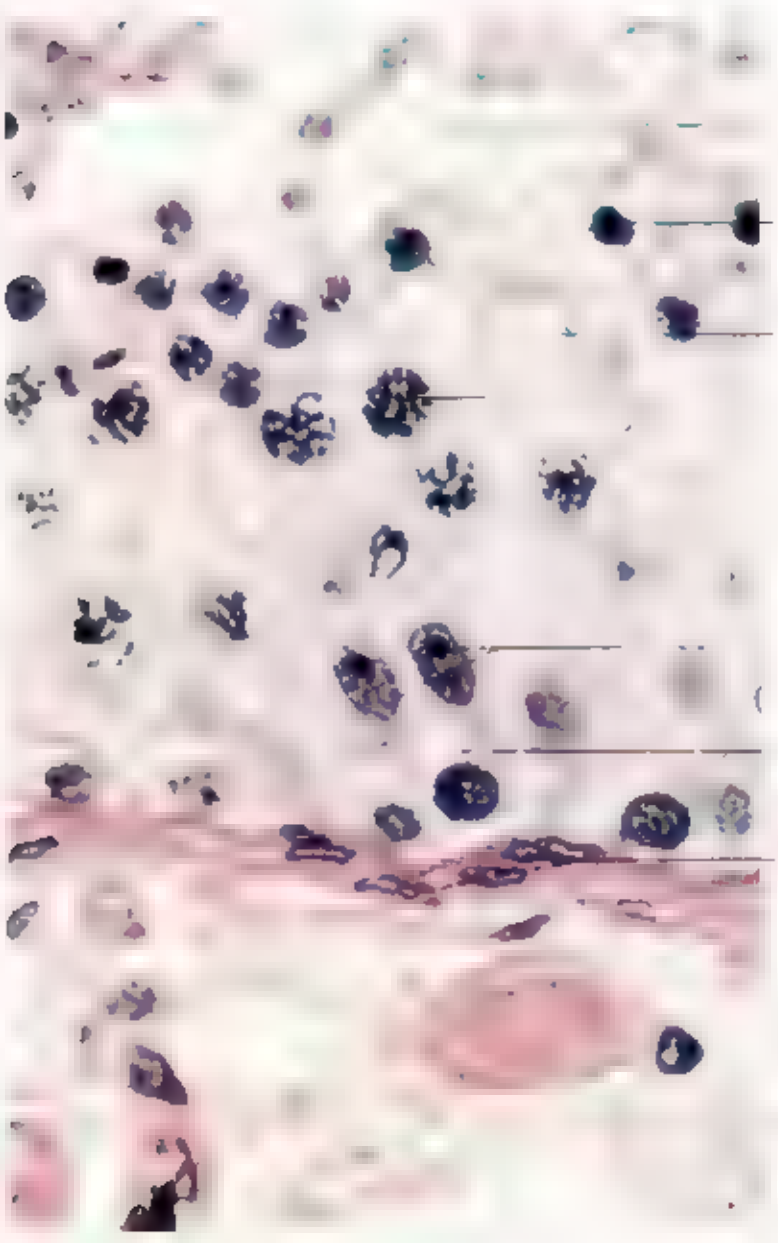

Fig. 16-27 Vista a gran aumento del **epitelio seminífero** mostrando las diferentes etapas del desarrollo de las células germinales. H & E. ×1800.



Fig. 16-28. Frotis de un eyaculado mostrando un espermatozoide humano. H & E (modificado) x1100

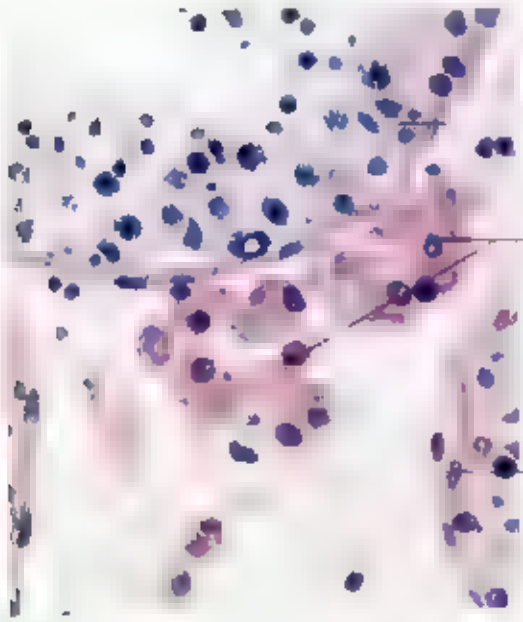

Fig. 16-29. Acúmulos de células de Leydig en el tejido intersticial entre los **túbulos seminíferos**. H & E x440

Fig. 16-30. Sección del testículo a nivel de la transición de los túbulos seminíferos a túbulos rectos. También se observa parte de los canales de la rete testis en el mediastino testicular. H & E. x90.

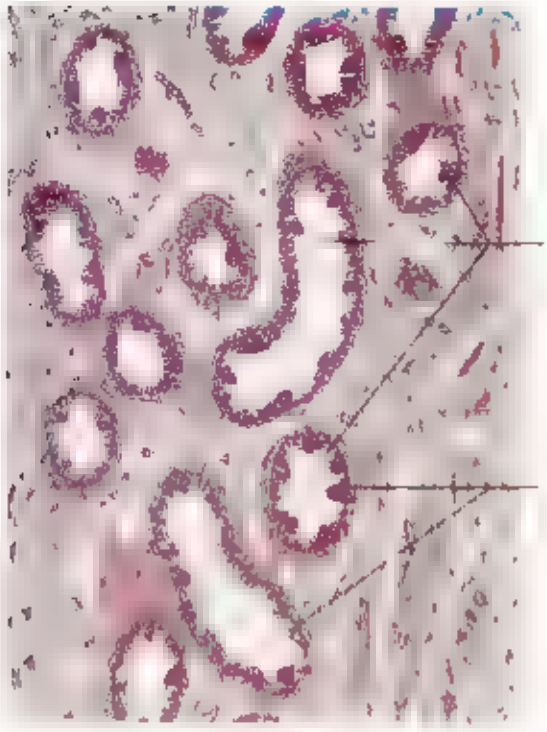

Fig. 16-31. Cabeza del epidídimo mostrando varios conductos eferentes seccionados transversalmente. El epitelio está constituido por células de tamaño desigual contribuyendo a dar un aspecto festoneado a la luz de los conductos. H & E. x110

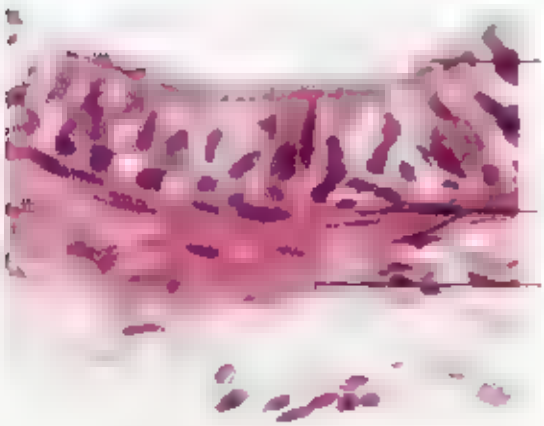

Fig. 16-32. Detalle de parte de un **conducto eferente** mostrando el epitelio y pared. H & E. x540. El epitelio está constituido por células principales (secretoras y absorbentes) y células ciliadas

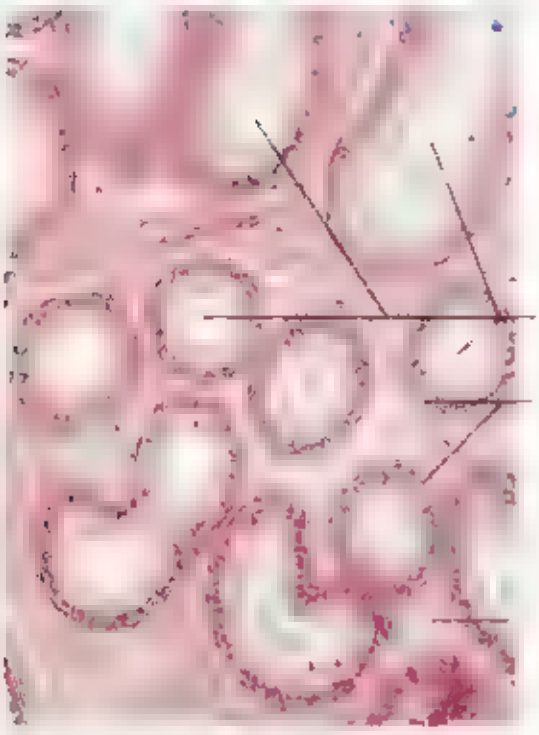

Fig. 16-33. Sección del **epidídimo** mostrando varias secciones transversales u oblicuas de un mismo conducto: el conducto del epidídimo, que es muy contorneado. H & E. x110.

Fig. 16-34. Detalle de la pared del conducto del epidídimo. El epitelio es cilíndrico pseudoestratificado. Todas las células que alcanzan la luz poseen estereocilios. Bajo el epitelio hay células musculares lisas. H & E. x660.

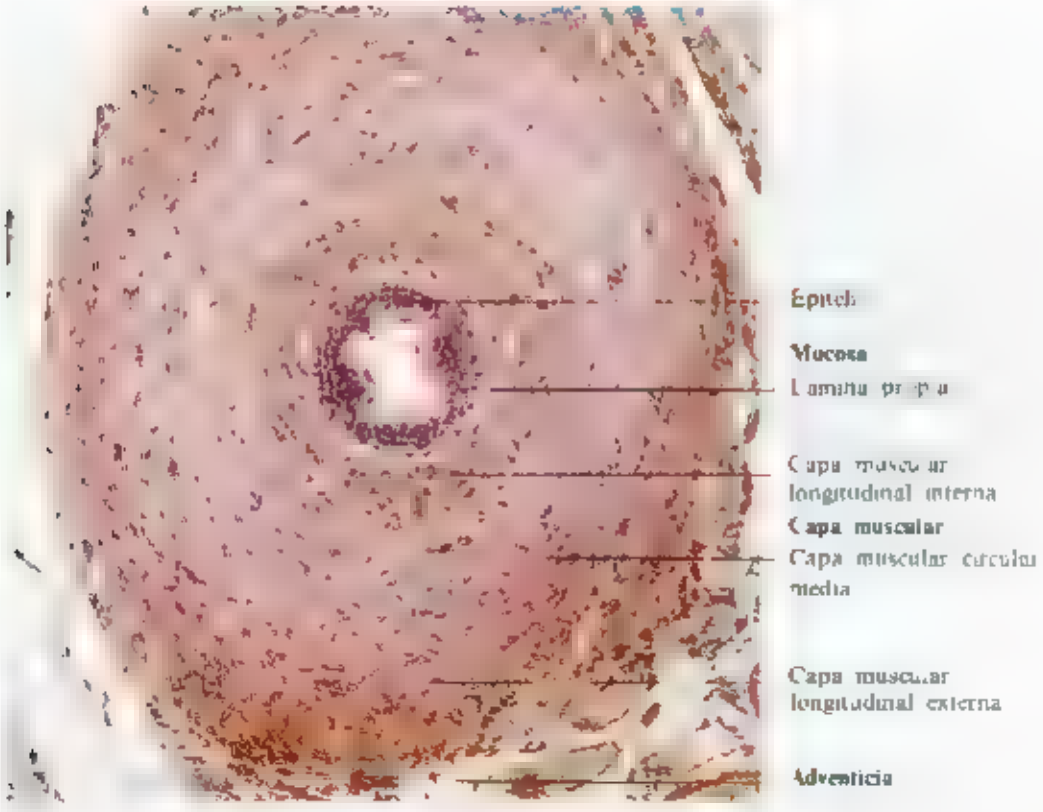

Fig. 16-35. Sección transversal completa del **conducto deferente** mostrando sus capas. Obsérvese el gran desarrollo de la capa muscular. H & E. x 100.

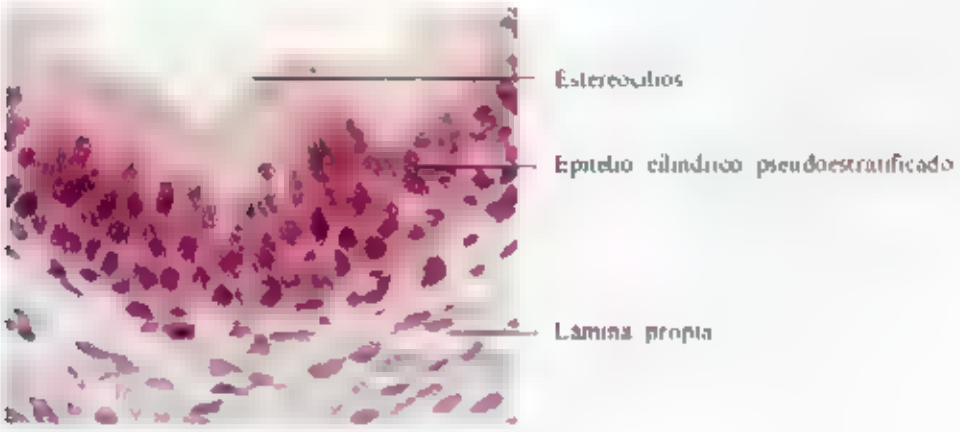

Fig. 16-36. Detalle del epitelio del **conducto deferente**. El epitelio es cilíndrico pseudoestratificado y posee estereocilios. H & E. x 100.

Fig. 16-37. Sección transversal del **cordón espermático** mostrando las numerosas venas que forman el plexo pampiniforme, y el conducto deferente. H & E. x17

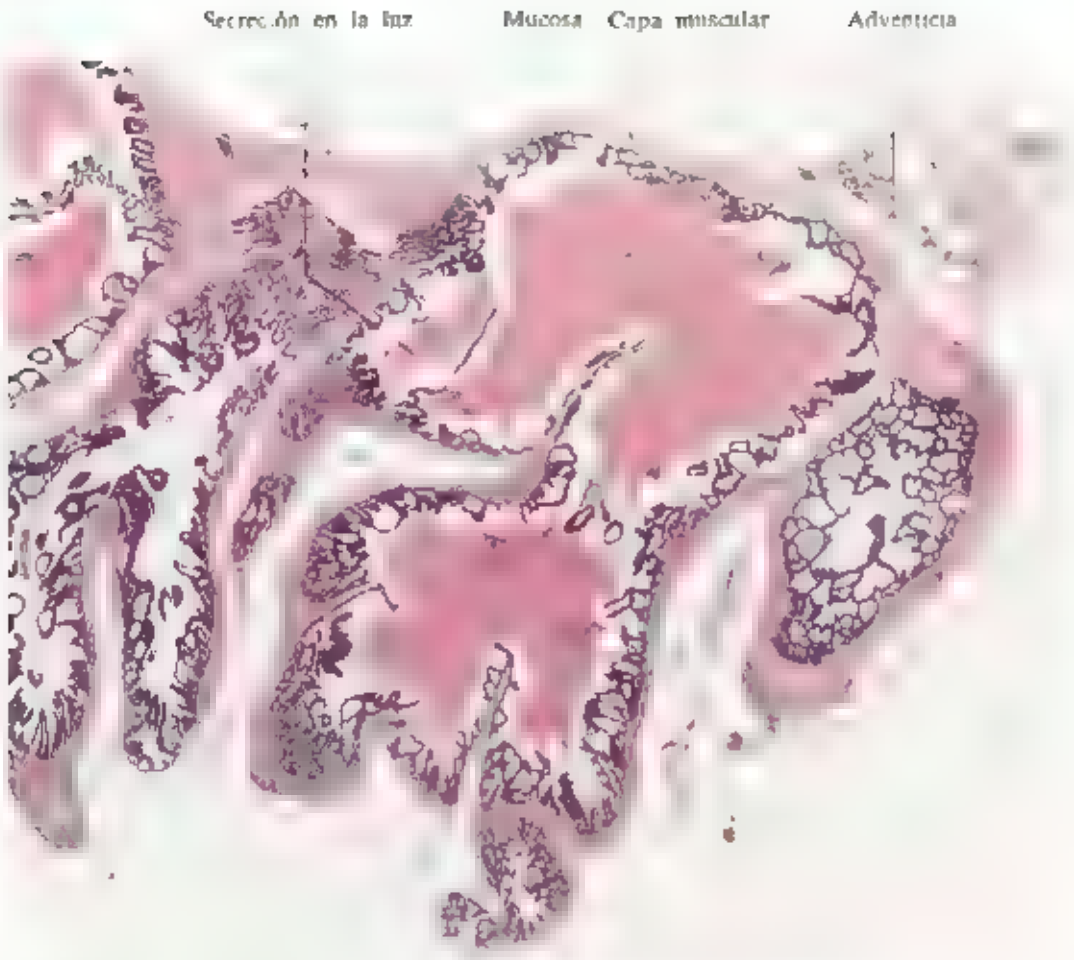

Fig. 16-38 Vesícula seminal. La pared muestra desarrollados pliegamientos. Además, la mucosa forma repliegues muy numerosos que contribuyen a dar una imagen de un conjunto de cavidades independientes. En realidad, todas estas actividades están comunicadas formando una única cavidad. H & E x23

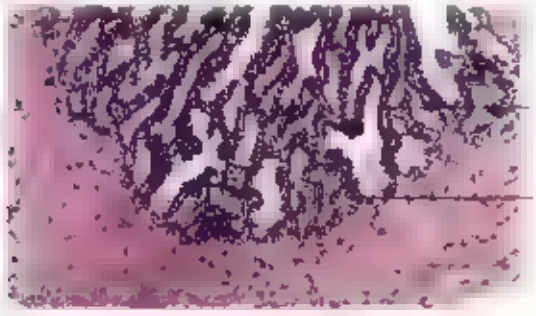

Fig. 16-39. Mucosa de la vesícula seminal mostrando los profundos pliegues que esta desarrolla. El epitelio es secretor de azúcares y proteínas. H & E x. 0

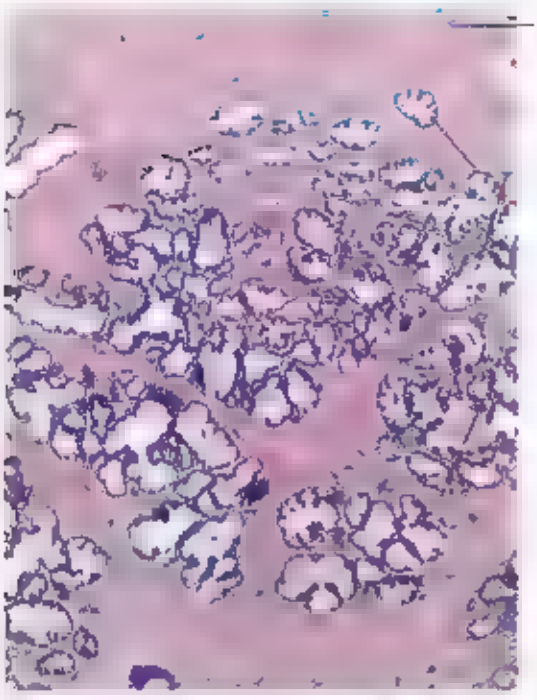

Fig. 16-40. Próstata. Es una glándula del tipo alveolar. Algunos de los dilatados alvéolos observados en la imagen contienen los llamados cuerpos amiláceos o concreciones prostáticas. H & E x22

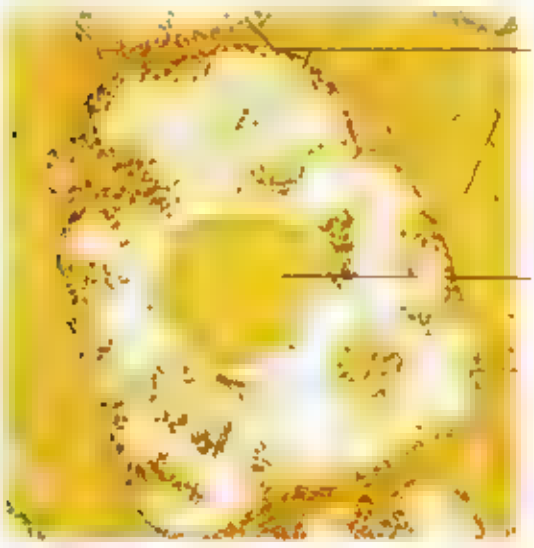

Fig. 16-41. Detalle de un alvéolo prostático mostrando el epitelio cilíndrico secretor de glicoproteínas y un cuerpo amiláceo. Van Gieson. x110

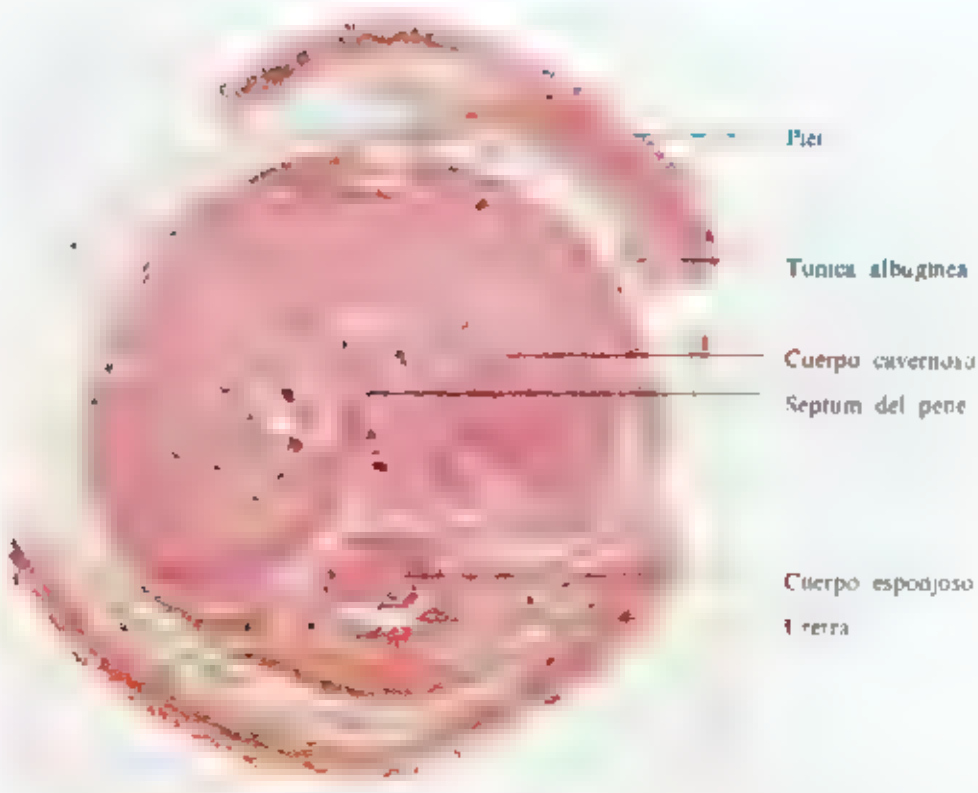

Fig. 16-42. Sección transversal completa del pene. H & E, x4.

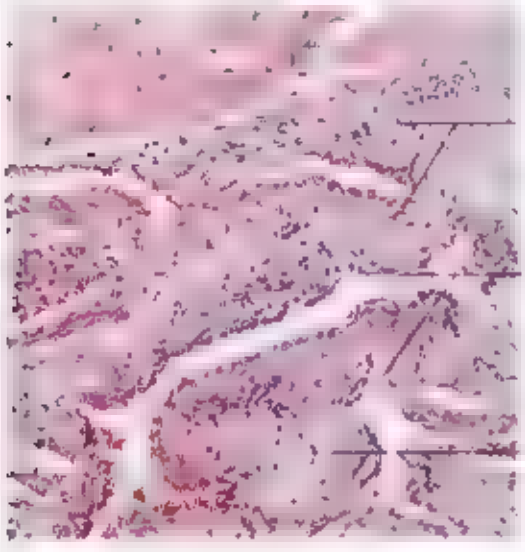

Fig. 16-43. Parte de un cuerpo cavernoso del pene mostrando los vasos sanguíneos dilatados en el estroma de conjuntivo y músculo. Esta estructura se conoce con el nombre de tejido eréctil. H & E, x40

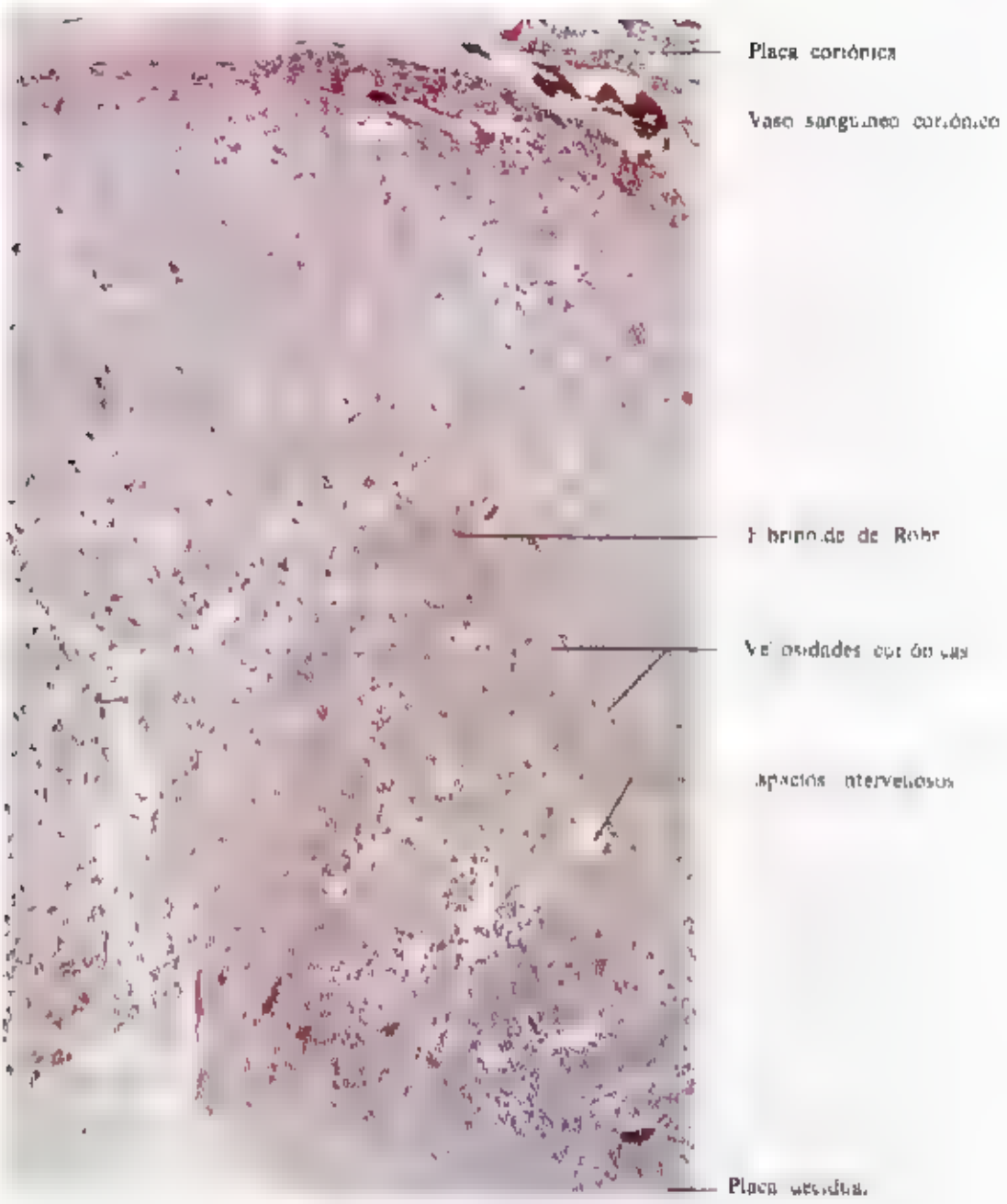

Fig. 16-44. Sección transversal de una placenta a término mostrando el desarrollo de las vellosidades coriónicas. H & E. ×0.



Fig. 16-45. Endometrio gestante hacia el día 21 del desarrollo embrionario. Se observan las vellosidades coriónicas en desarrollo (parte superior de la imagen) y la reacción endometrial formando la decidua. H & E. x45

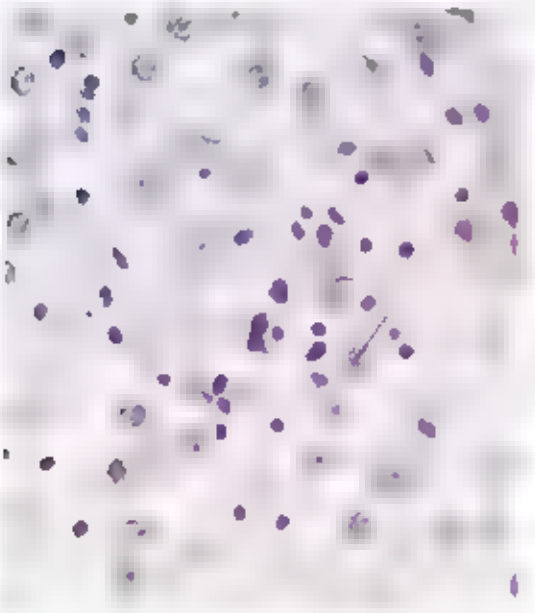

Fig. 16-46. Células deciduales del **endometrio** hacia el día 21 del desarrollo embrionario. H & E. x440

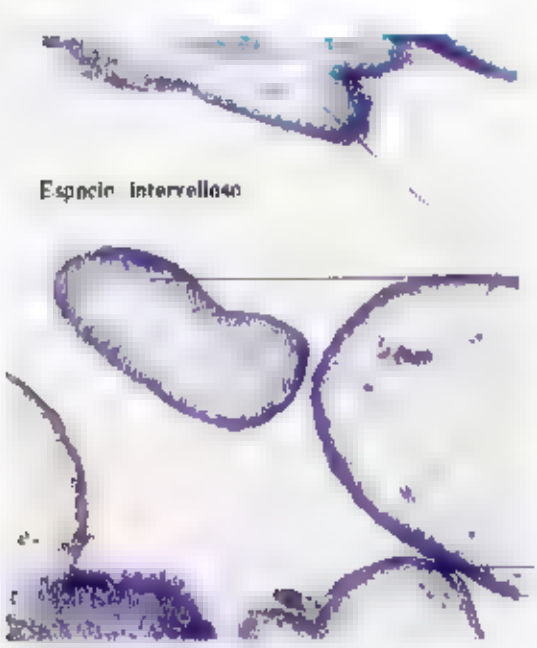

Fig. 16-47 Vellosidades coriónicas de una placenta humana temprana, en la que todavía pueden observarse las dos capas características del trofoblasto: sincitiotrofoblasto (externo) y citotrofoblasto (interno). Azán. x110

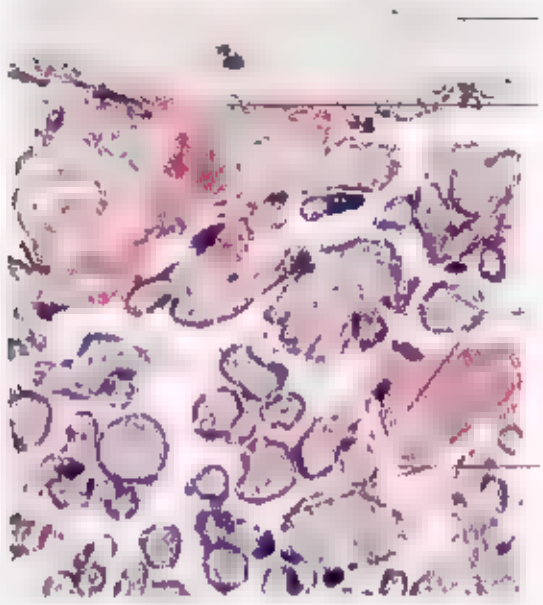

Fig. 16-48. Placenta a término. La sección está hecha cerca de la placa basal y muestra varias vellosidades coriónicas seccionadas transversalmente en las que ha desaparecido el citotrofoblasto, quedando solo sincitiotrofoblasto. H & E. x110.



Fig. 16-49 Sección transversa del **cordón umbilical** a término. Se observan la estructura peculiar de las dos arterias y la vena del cordón así como la gelatina de Wharton del conjuntivo laxo. ×9

CAPITULO 17

Glándulas mamarias

La estructura de las glándulas mamarias está íntimamente relacionada con la edad de la mujer y la gestación. En el momento del nacimiento el desarrollo de las glándulas mamarias es semejante en ambos sexos. Al llegar a la pubertad y bajo la acción de hormonas preferentemente ováricas, se produce en la mujer un aumento de volumen importante que obedece sobre todo a un incremento en el tejido adiposo de la glándula. La mama queda constituida por quince a veinte lóbulos separados por abundante tejido adiposo. Cada lóbulo está constituido por varios lobulillos en cuyo seno se disponen las unidades secretoras. Si no hay gestación el desarrollo de la glándula mamaria es incompleto y se aplica a la mama el calificativo de mama en reposo. Su estructura básica es la siguiente: las unidades secretoras son tubulares, a través de conductos intralobulillares están conectadas con los conductos interlobulillares, y éstos, a través de los conductos galactóforos, se abren en el pezón.

Durante la gestación, por la acción de múltiples hormonas de la placenta, hipófisis o suprarrenales, la estructura de la mama cambia sensiblemente y se establece una activa proliferación de los túbulo-alveolos a medida que desaparece gran parte del tejido conjuntivo y adiposo. Al final de la gestación los tubulo alveolos se dilatan y se inicia la secreción de un líquido rico en proteínas y pobre en lípidos, el calostro, que se acumula en las luces glandulares dilatándolas.

Después del parto, la caída brusca de estrógenos y progesterona al expulsarse la placenta y el aumento de producción de prolactina y corticoides pone en marcha el inicio de la secreción láctea: esta secreción se mantendrá durante varios meses y está mediada por mecanismos neurohormonales desencadenados por estímulo del pezón.

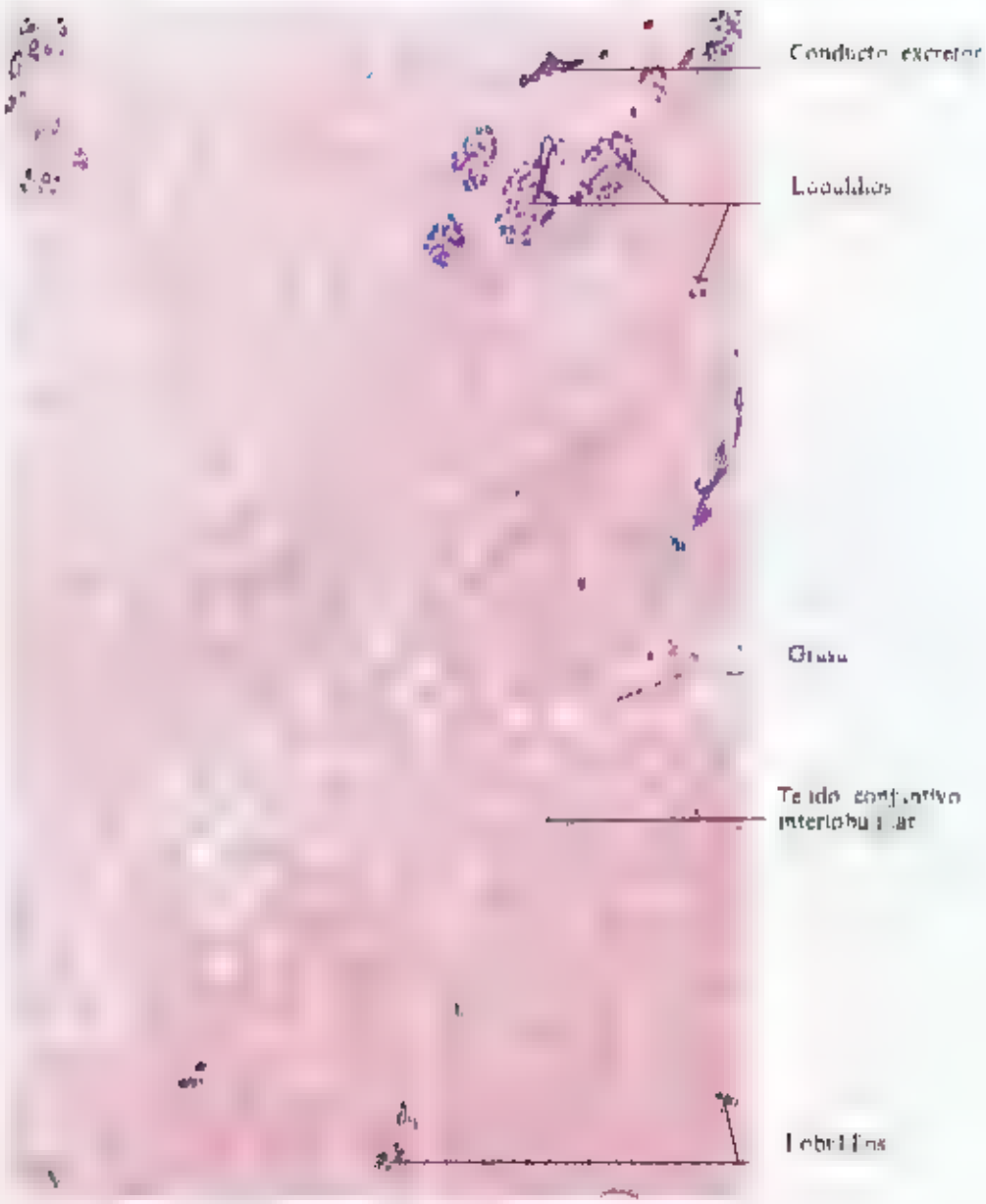

Fig. 17-1 Vista a pequeños aumentos de parte de una **glándula mamaria en reposo.** El tejido conjuntivo interlobulillar es muy abundante, y el tejido glandular intralobulillar está poco desarrollado. H & E. ×30

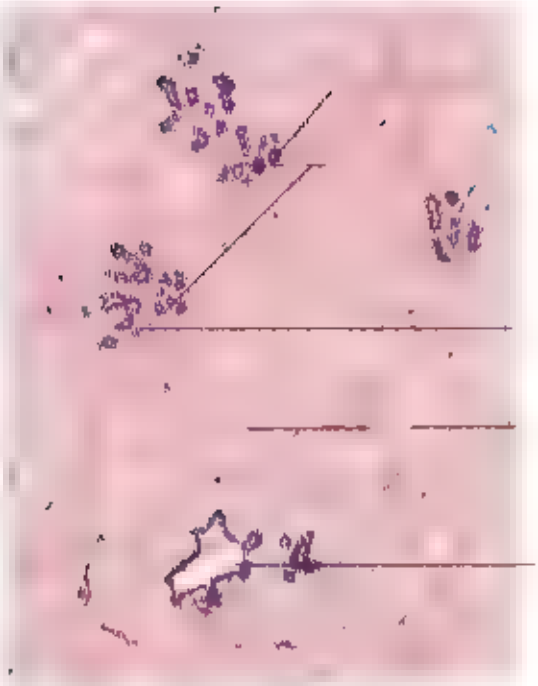

Tejido glandular (alvéolos

Lobulillos

Tejido conjuntivo intralobulillar

Tejido conjuntivo interlobulillar

Conducto excretor intralobulillar

Fig. 17-2. Parte de un lobulillo de una glándula mamaria en reposo. H & E. x55

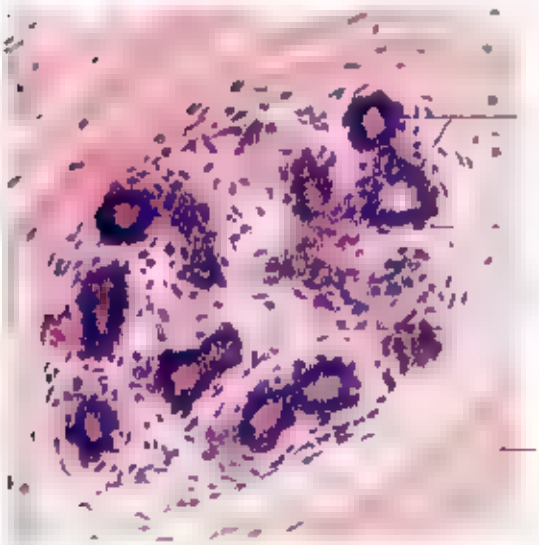

Alvéolos

Células mioepiteliales

Conducto excretor intralobulillar

Tejido conjuntivo intralobulillar

Tejido conjuntivo interlobulillar

Fig. 17-3. Lobulillo de una glándula mamaria en reposo, visto a mayor aumento. El tejido conjuntivo intralobulillar es mucho más celular que el conjuntivo interlobulillar, que es más fibroso. Las porciones secretoras están rodeadas por células mioepiteliales. H & E. x240



Fig. 17-4. Parte de un lóbulo de una **glándula mamaria durante el embarazo.** El tejido glandular se ha incrementado considerablemente con respecto al de la mama en reposo. En la imagen se observa que las porciones glandulares casi llenan los lobulillos. H & E x45



Fig. 17-5. Parte de la **glándula mamaria durante el embarazo** vista a mayor aumento. Se observa el escaso tejido conjuntivo entre los lobulillos en comparación con la mama en reposo (ver figura 17-2) H & E. x110

Fig. 17-6. Parte de un lóbulo de una **mama durante la lactancia.** Se observa que el tejido conjuntivo ha sido casi completamente reemplazado por alvéolos glandulares. Estos aparecen dilatados mostrando diferentes tamaños dependiendo de la porción que haya sido seccionada. H & E. x45.



Fig. 17-7. Vista a mayor aumento de parte de una **mama durante la lactancia** mostrando los alvéolos secretores. Este tipo de secreción se denomina apocrina. H & E. x410.

CAPITULO 18

Ojo

El ojo humano es aproximadamente una esfera, de unos 2,5 cm de diámetro, que forma una imagen del medio ambiente sobre su capa fotorreceptora, la retina. A través del nervio óptico, transmite la información de esa imagen al cerebro. La pared del globo ocular está compuesta de tres capas que de fuera a dentro, son: esclerótica, coroides y retina. La esclerótica es una membrana de consistencia densa. La parte anterior está tapizada externamente por un epitelio plano pluriestratificado no queratinizado, y constituye el "blanco de los ojos". La zona de forma circular en que la esclerótica se hace transparente y de radio de curvatura algo menor se denomina córnea. A través de ella penetra la luz en el ojo. La esclerótica se apoya sobre la coroides, una capa con untuosidad muy pigmentada y vascularizada, que rodea todo el ojo, excepto a nivel de la córnea. A este nivel se diferencia para formar un diafragma ocular, el iris (que regula la entrada de luz formando la pupila), en cuya base se constituye el denominado cuerpo ciliar, que regula la apertura de la pupila y los movimientos del cristalino. El cristalino es una lente biconvexa, situada detrás del iris, suspendida del cuerpo ciliar por densos agregados de filamentos que forman la zónula. La función del cristalino es formar una imagen real e invertida del objeto en la retina. Para ello modifica su curvatura adecuadamente de acuerdo con la tensión que sobre él ejercen las fibras musculares de cuerpo ciliar.



Fig. 18-1. Córnea de cobaya mostrando los escasos estratos celulares de epitelio plano poliestratificado no queratinizado y la disposición de tejido conjuntivo denso y ordenado. Material incluido en metacrilato y teñido con H & E. x565



Fig. 18-2. Sección meridional de la **esclerótica.** H & E. x 45

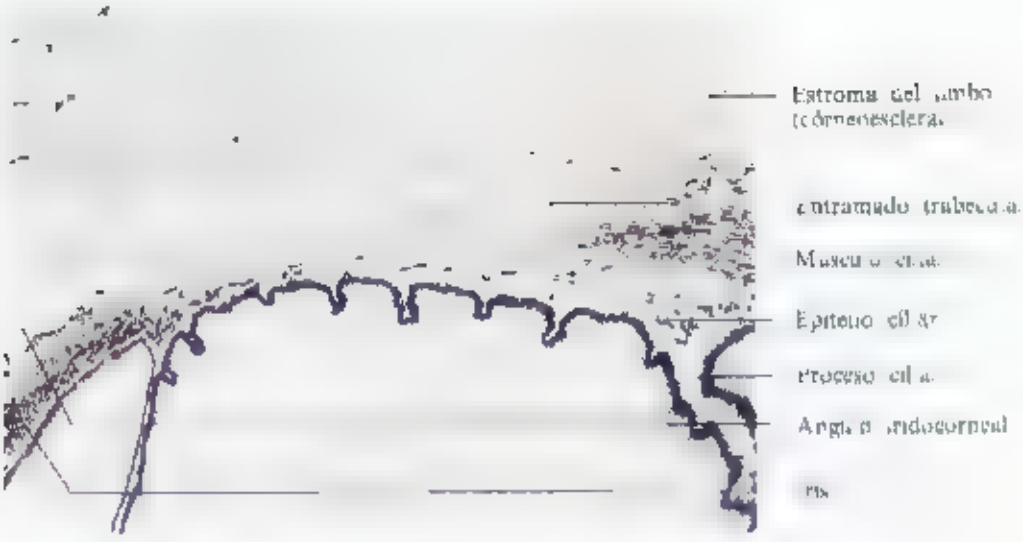

Fig. 18-3. Sección meridional a nivel del **limbo del ojo.** Se observa el ángulo iridocorneal y el entramado trabecular. H & E. x60

Fig. 18-4. Sección meridional de la coroides mostrando la rica vascularización de sus capas. Azán. x440



Fig. 18-5. Sección [illegible] del cuerpo ciliar [illegible]

Fig. 18-6. Vista a gran aumento del epitelio cúbico bistratificado del cuerpo ciliar y del estroma subyacente. Obsérvese que la capa celular más profunda del epitelio está intensamente pigmentada. H & E. ×340.

Fig. 18-7. Sección meridional del iris. H & E. x75

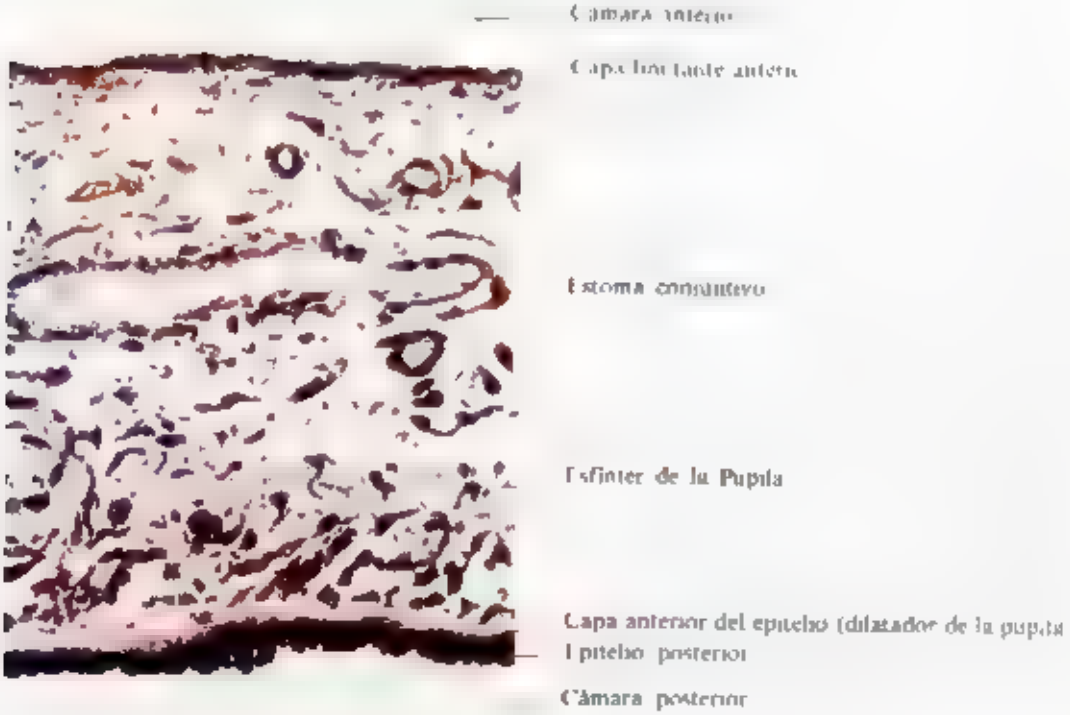

Fig. 18-8. Sección meridional del iris vista a mayor aumento. El epitelio pigmentario en contacto con la cámara posterior del ojo es cúbico biestratificado con pigmento en ambos estratos celulares. El estrato anterior forma el músculo dilatador de la pupila. H & E. x210

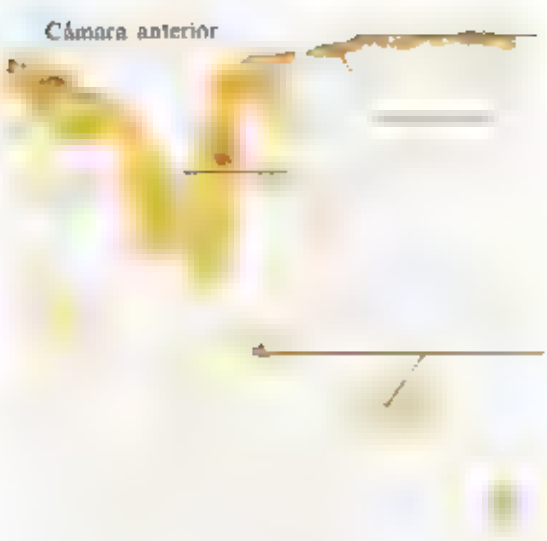

Fig. 18-9. Vista a gran aumento de la porción anterior del iris. Obsérvese que la capa limitante anterior está formada por una delgada capa de fibroblastos aplanados, bajo la que se encuentran melanocitos. H & E. x440.

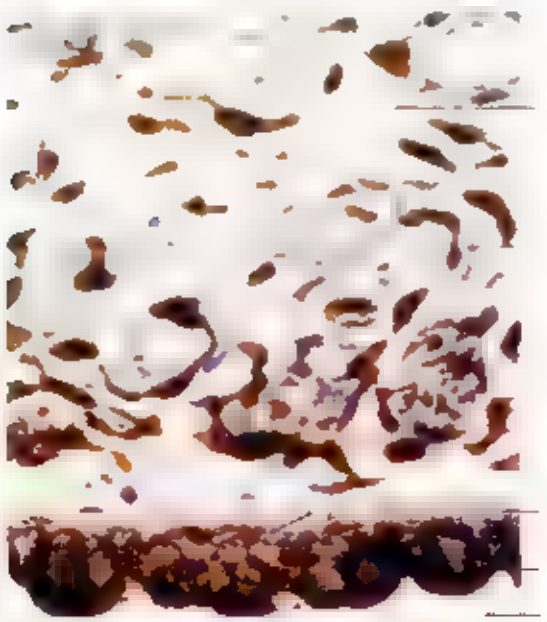

Fig. 18-10. Vista a gran aumento de la porción posterior del iris mostrando el epitelio pigmentario con el músculo dilatador de la pupila. H & E. x450.

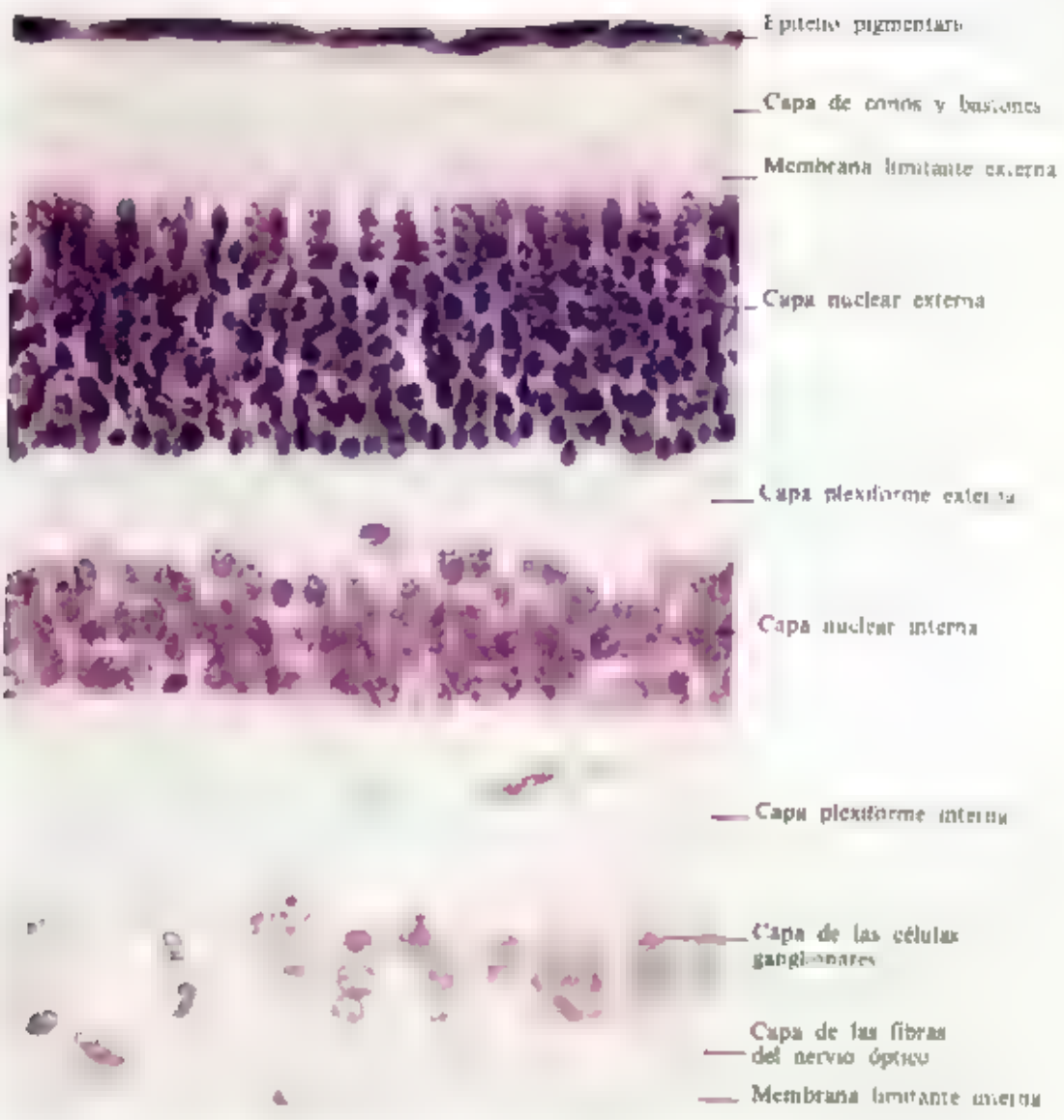

Fig. 18-11. Vista a gran aumento de una sección diferencial de la retina. H & E. x810.

Fig. 18-12 Sección longitudinal del **nervio óptico** en el punto de entrada en el globo ocular (disco óptico o punto ciego). H & E x45



Fig. 18-13. Parte del **cristalino** mostrando su constitución celular, células cúbicas que forman el epitelio anterior, y células alargadas que configuran el resto del cristalino. H & E



Fig. 18-14. Sección meridional de la conjuntiva ocular. H & E. x110.

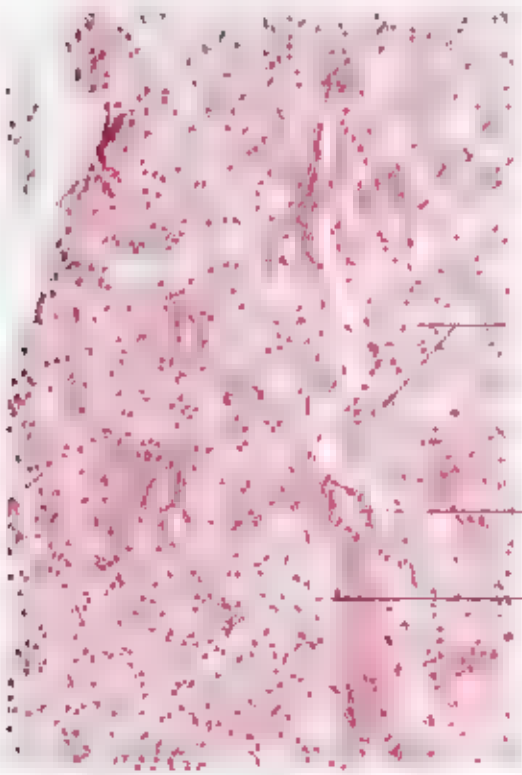

Fig. 18-15. Glándula lacrimal. Es una glándula acinar, de aspecto similar al de las glándulas salivares. La secreción es principalmente serosa, aunque hay algunas células secretoras de moco en los conductos. H & E. x190

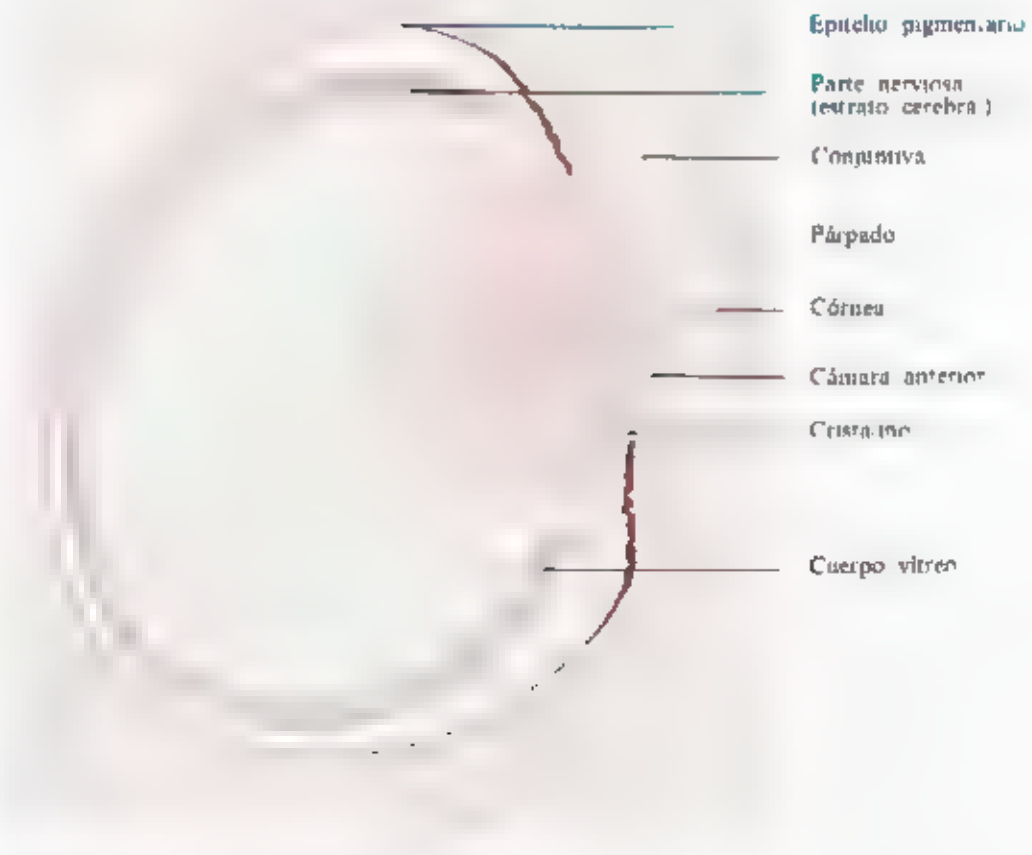

Fig. 18-16. Sección meridional completa del primordio de un ojo de un feto humano en el tercer mes de vida intrauterina. H & E. ×32

CAPITULO 19

Oído

El oído es el órgano responsable, tanto de la audición como del equilibrio. Está formado por tres partes. 1. Oído externo, constituido por la oreja y el conducto auditivo externo. Su misión es de colector de las ondas sonoras y su conducción hacia el interior del oído. 2. Oído medio o caja del tímpano. Es una cavidad situada dentro del hueso que encierra la membrana timpánica y la cadena de huesecillos. Los huesecillos transmiten las vibraciones que producen las ondas sonoras en el tímpano a la ventana oval, situada en la pared interna del oído medio. El oído medio se comunica con la rinofaringe a través de la trompa de Eustaquio, equilibrándose así la presión dentro del oído. 3. Oído interno. Comprende una serie de tubos y sacos membranosos, dispuestos en diversos planos, que forman el laberinto membranoso. Lo forman los canales semicirculares, el caracol, el utrículo y el sáculo. En su interior contienen un líquido llamado endolinfa, y en su pared interna están las células sensoriales de la audición y del equilibrio. El laberinto membranoso está encerrado en cavidades de hueso que forman el laberinto óseo. Entre ambos laberintos hay otro líquido, la perilinfa. Esta, en contacto con la membrana oval, conduce las vibraciones de los huesecillos para transmitirlas a las células sensoriales auditivas.

Fig. 19-1 Sección de la cóclea del oído interno de un cobaya. El conducto coclear aparece seccionado transversalmente varias veces. H & E x37

Fig. 19-2. Sección transversal de un **canal semicircular** mostrando el conducto semicircular. Al nivel al que se ha efectuado esta sección la cresta ampular no es visible. H & E. x180

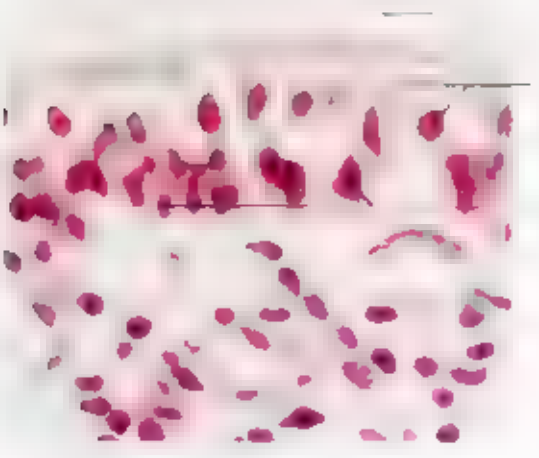

Fig. 19-3. Vista a gran aumento del epitelio receptor especializado de la **cresta ampular**. Se observan la cúpula y los denominados "pelos sensoriales" de las células sensitivas. H & E. x735

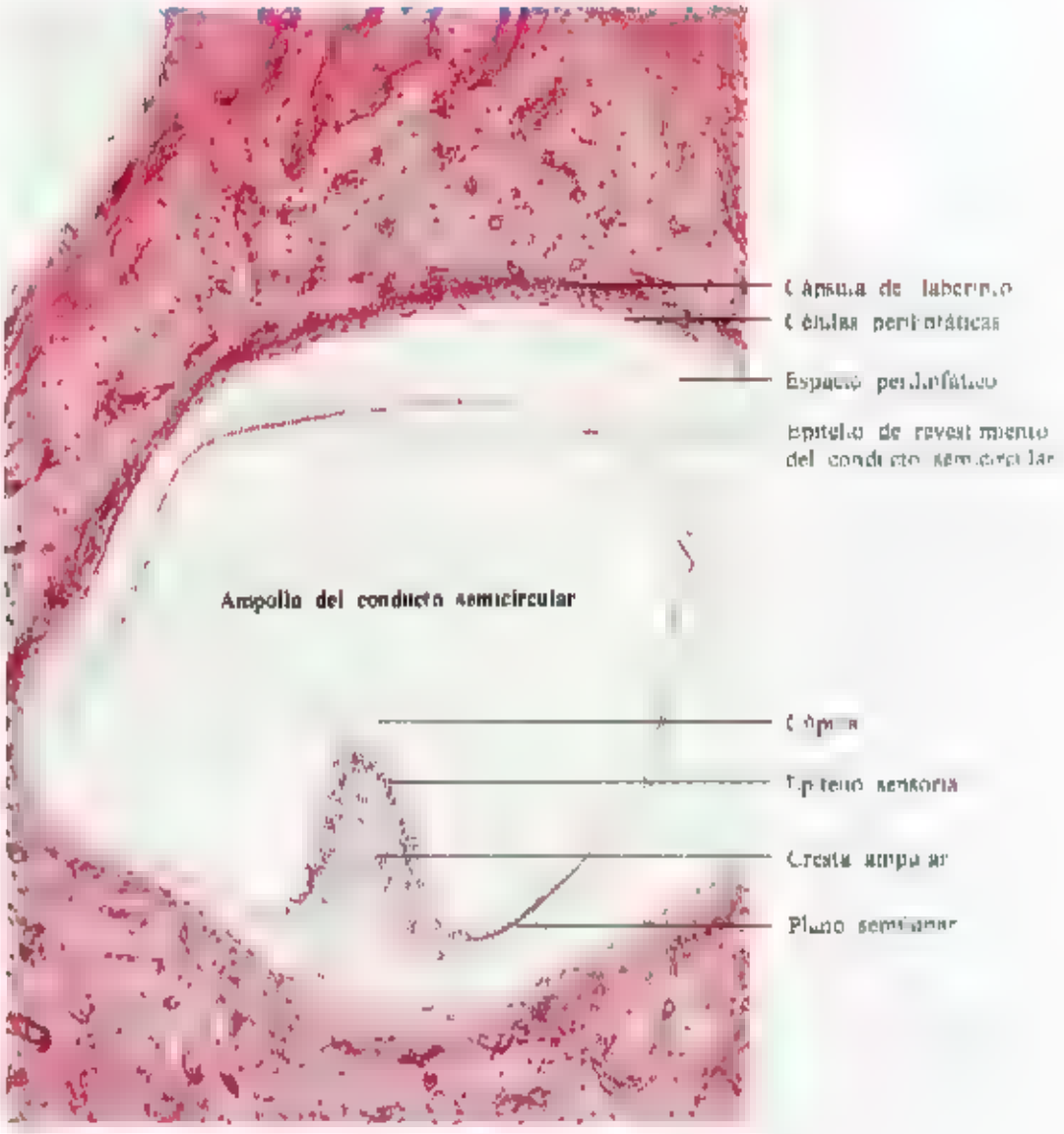

Fig. 19-4. Sección transversal de un conducto semicircular a nivel de la ampolla donde se encuentra la cresta ampular. H. & E. x90.

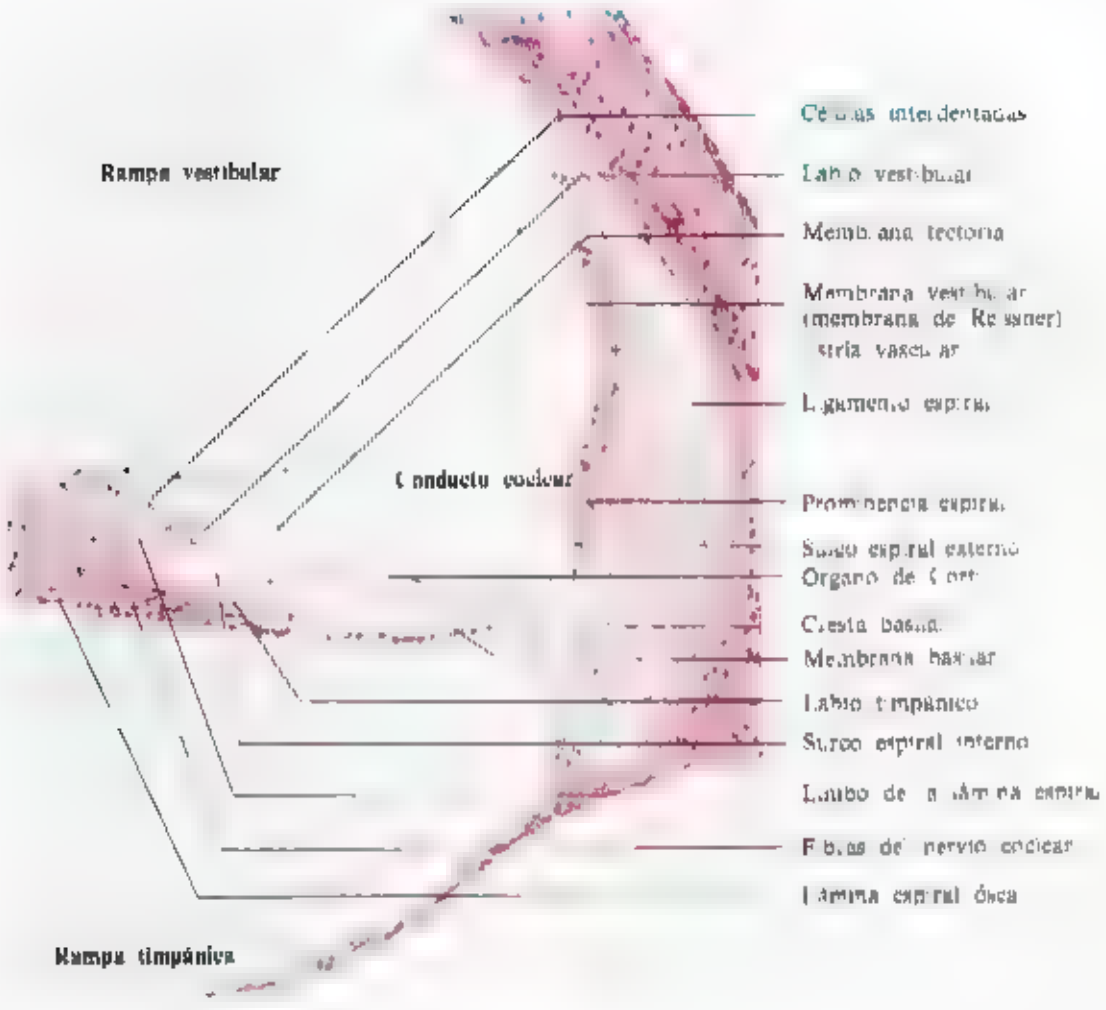

Fig. 19-5. Sección transversa de la cóclea mostrando sus tres compartimentos. En el compartimento central se encuentra el conducto coclear que contiene el Órgano de Corti. H & E. x 30.

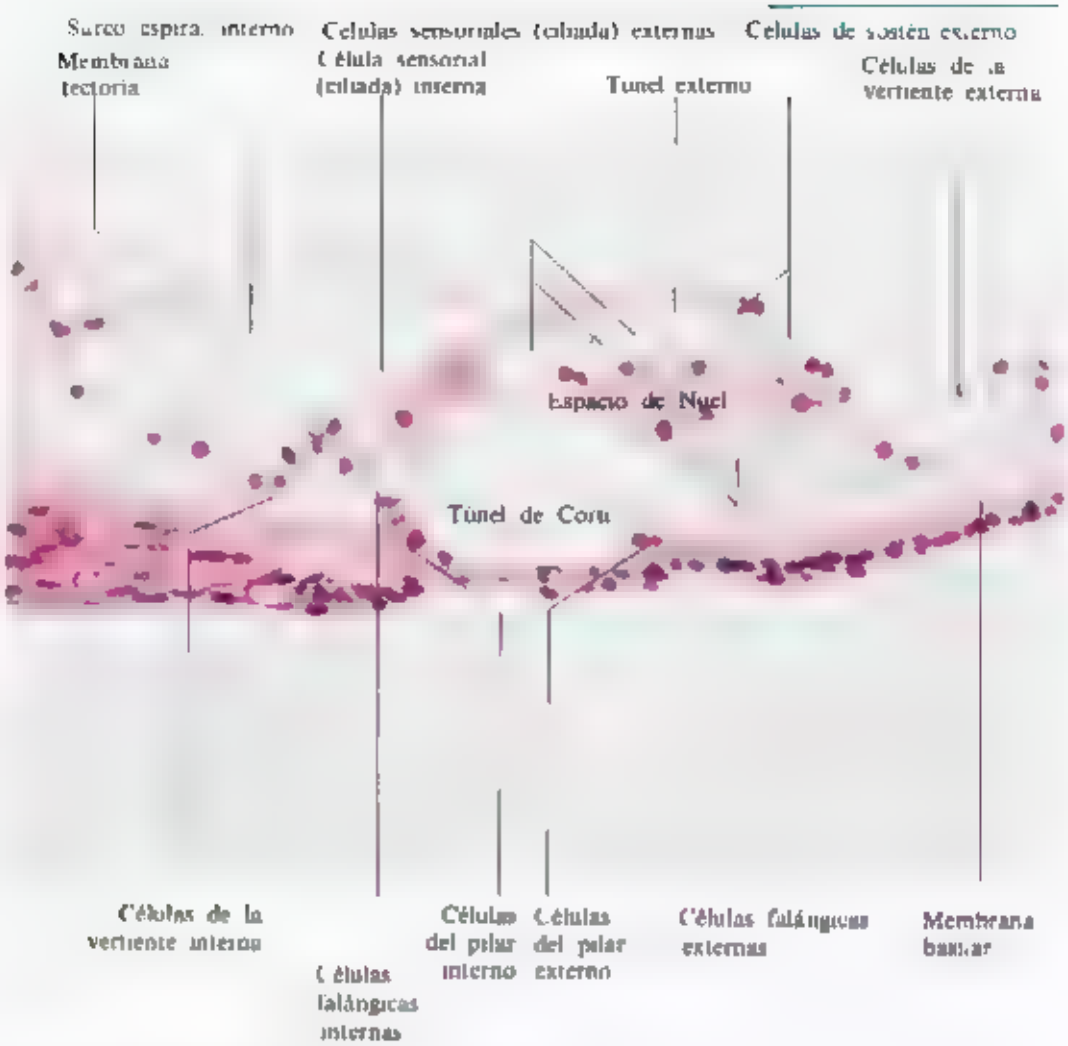

Fig. 19-6. Vista a gran aumento de una sección transversal del conducto coclear mostrando el órgano de Corti con las células sensoriales auditivas H & E. x440

Índice analítico

Cirrosis, 166-167
  alcohólica, 167
  biliar, 171
Citoesqueleto
  de Mallory, 79
  de Mendoza, 67
  de Pasini, 62
  endotelio de Mallory, 68
  generalidades, 180
  lesiones, 145, 146, 147, 148, 150
  tumores, 74
Citosol
  celular, 66
  endotelio, 65
  del epitelio de los alveolos, 165
  en el cerebelo, 76
  en los ganglios linfáticos, 80
  renal, 144, 145, 146, 147
Civera
  anticuerpos en las enfermedades, 207, 208
  fórmulas del sistema nervioso, 26, 31
Cobre
  fisiopatología, 42, 47
  de Cabrera-Rubio, 146, 147, 148, 150, 151
  en las enfermedades hepáticas, 57
  glomerulo, 132, 133
  pigmentos, 210
Cocaína de Bowie, en la cabeza de Lesley, 145
Coccidios, 212, 213
Coccidiosis, 54
Coccidiosomas, 53
Coche
  Arthurs, 167
  sarcoma, 180
Coeficiente
  difusivo, 105
  emisión, en los cerebros, 178
  resistencia en la pregunta, 192
  coeficiente del pene, 183, 189
  cellular, sistemas, 58
  renal, 203, 206
  de Herring, en la neurohipofisis, 171
  de Sors, 71, 73
  espectrofotómetro del pene, 186, 193
  fibra, 173, 174
  hierro, 177
  virus, 214
Cuerpo pituitario, 171

Decadia, 191, 199
Dendritas, 80, 96
Dentina, 105, 106, 107
Dermis, 90, 91, 92, 93
Diarrea, 109, 197
Diencéfalo cerebral, 19
Diencéfalo, 118

Diferencias ligeradas de la sangre, 56, 58
Displasmina, 78, 76
Disociación, 180
Distribución, 177, 178, 179, 185
Diuretismo, 66
Diuretico, 68, 70, 72, 73, 75, 76
Dolicolina, 58, 65
Dorsalis, 78, 76
Duodeno, 28, 91, 92, 93
Duplicidad, 58, 167, 187, 188
Dysplasia, 115
Dystocia, 96
Ejercicio, 11, 18-20
  abrasivo, 196
  antagónico, 201
  aplicado, 13, 19, 20, 21a
  clase, 201, 208
  colinérgico, 18, 19, 20, 132, 133, 134, 135, 195
  cíclico, 18, 132
  de resistencia, 179
  de transición, 20, 151, 153
  de las vías urinarias, 149, 152, 153, 154
  del aparato del cuello uterino, 197
  del cerebro, 213
  del sistema de grado, 117
  externo del cerebro, 164, 165
    primarios, en los cerebros, 169
  sistema del cerebro, 166
  cilíndrico, 132
  Plegamiento del cerebro, 211, 214
  plano, 11, 18, 19, 20, 90, 91, 189, 208, 215
  receptor de la cerebral implantado, 213
  semicírculo, 185, 186
  superficial del cerebro, 112
  transversal, 20, 151, 152, 153
Ejercicios, 93
Epidermis, 11
Epitelioplasia, 30
Eritrocitos, 36, 37, 38, 40

Esclerosis, 206, 207, 212, 213
Esfínter anal, 125
Esmalte, 104, 105, 106, 107
Esófago, 20, 108, 116
Espacio
  consulta en el cerebro anal, 146
  de Disse, 127
  de Virchow, órgano de Corti, 220
  del espacio endocraneal, 206
  intercelular de Silvestre, 198, 200
  perivascular, 217, 218
  perivascular de Dreyer en el hígado, 126
  portal, 125, 126
  sinusoide en los corpúsculos renales, 140
Espermatides, 184
Espermatocitos, 185
Espermatogonia, 184
Espermatozoides, 185
Espermatozoos, 184
Esquema de los dendritas, 96
Esquizofrenia en la corteza adrenal, 162
Esquizogonia primaria, 45
Esquizogonia en el cerebro
  definición, 189
  del epitelio, 19, 198
Estómago, 110-115
  celular, 10, 111, 113, 114
  capas gástricas, 112, 113
  epitelio superficial, 19, 71, 113
  estructura de la pared, 113
  glándulas, 92, 112, 113, 114
  lesiones
    necrosis de la mucosa, 115, 116
    úlcera, 112, 114
Estrías
  basal, 94, 95, 111
  celulares, 96
  dérmicas, 92
  esquema en la epidermis, 91
  glándulas de la epidermis, 91, 92
  lípidos en la epidermis, 91
Fatty cocciosis del intestino delgado, 219
Estructura de la célula, 18, 200
Estrellitas capsulares, 101

Fagocitosis
  de células de sus, 31
  en el hígado (células de Kupffer), 128
Fatty
  modificación del tejido conjuntivo, 159
  necrosis del tejido adrenal, 176
Fémures, 99
  alveolitis, 28, 31
  colágenos, 28, 29, 32, 33
  de Pinkus, 36
  del esternón, 242
  del esmalte
    cortillos, 93, 95, 53
    capacitación, 50, 52, 53
    Fiss, 93, 53
  de la dentina, 29
  de las paredes alveolares, 140
  clínicos, 29
  en el cartílago
    clínicos, 43
    fibrosos, 43
  nervios, 29, 93, 95, 137
  osteocitos, 28, 31, 93, 121
Fibroscopio de Rubo, 201
Fibroblastos, 29, 91, 93, 94
Fibrocartílago, 43
Fibrosarcoma, 33
Flagelo del espermatozoide, 185
Folículos
  del cerebro, 85, 86, 166, 161
  linfoides, 85, 87, 93, 94, 95, 97, 119, 119, 121
  ovarios, 166, 169, 170, 171
  pilosos, 90, 95, 96, 97, 98
Fosa nasal, 130
Fovéola gástrica, 111, 115

Ganglios
  autónomos, características histológicas, 61
  espinal, 60, 61
  espinal, 116
  intramural, 61
  linfáticos, 34, 80, 83, 85-83
  paravertebrales, 61, 168
  simpáticos, 13, 61
Gastritis, células endocrinas del estómago, 111
Gelatina de Wharton
  en el cordón umbilical, 35, 159
  en la pulpa dentaria, 104, 105
Glándulas
  acinares, 24
  laberínticas, 165-165
  alveolares, 24

  apocrinas, 92, 95, 96
  bronquiales, 131
  cardiales, 110
  corpúsculos del estómago, 112, 113
  de Brunner, en el epitelio olfatorio, 132
  de Brunner, en el duodeno, 114, 118
  de Lieberkühn, en la uretra, 23, 195, 196
  de secreción interna, 156-165
  de von Ebner, en la lengua, 99
  de la submucosa, en el estómago, 109
  del estómago, 10, 110, 112, 113
  del conducto cripta de Lieberkühn, 23, 116, 120
  endocrinas, 26, 156-165
  endocrinas, 110, 156, 159
  exocrinas, 23
  holocrinas, 22
  mucosidades acinares de Lieberkühn, 116, 120
  mucosidades, de Lieberkühn, 23, 153
  sebáceas, 213
  tubulares intestinales, 108
  mucosas, 24, 25, 98, 99, 100, 101, 102, 103
  sebáceas, 22, 90, 93, 95, 98
  sin conducto, 153
  subcapsulares, 123
  submucosidades, 94, 102
  sudoríparas, 22, 90, 94, 95, 96
  Cowper, 48, 50, 190, 191
  tubulares simples, 23
  unicelulares, 114, 117
  uterinas, 171, 178, 179, 195
Glia, 84
Globo ocular, 205
Glomérulos renales, 130, 147, 148
Glucagón, células secretoras de, 124
Glucógeno, en hepatocitos, 13, 139
Granulos, 73
  de melanina, 14, 85
  de queratohialina, 92
  de secreción, 12, 26
  específicos, en los granulocitos eosinófilos, 36, 37
Granulomas
  lipoideos, 59
  reumáticos, 34, 36, 37
  sarcoideos, 56, 57
Grasa parda, 31
Grupos sanguíneos del cartílago, 42

Habenula, 158
Heterocromía, 206
Hepatitis metacromasia, 52
Hepatocitos, 126, 127
Hígado, 123-139
  acino, 125
  canalículos biliares, 129
  características generales histológicas, 139
  células, 13, 14, 53, 126, 127, 129
  colesterol en los sinusoides, 14, 53, 126
  esquema
    de Disse, 127
    periportales, 133
  cirrosis de tejido conectivo, 125, 126
  canalículo biliar/sinusoide, 128
  círculo sanguíneo, 28, 127
  sinusoides, 14
  tejido
    de Glisson, 129, 130
    portal, 125, 126
  vena central, 125, 126, 127
  arterial biliar, 130
  vías biliares intrahepáticas, 126
Hilio
  del ovario, 168
  renal, 144
Hipófisis, 156, 157
Hipomagnesio, 99
Hormonas, 26, 26
Humores
  características histológicas, 13, 14
  conjuntivo, 43, 44, 45
  desarrollo, 44, 45, 46, 47
  esquema primitivo, 45
  formación, 46
  largos, crecimientos longitudinal, 45, 46, 47
  planos del cráneo, remodelación, 44, 45
Huso mitótico, 15

Ileon, 118
Inclusiones celulares, 13, 14

Insulina, células secretoras de, 124
Intestino
  delgado, 17, 19, 22, 29, 30, 115, 116, 117, 118, 122
  grueso, 23, 30, 119, 120, 121, 122
Involución del timo, 94
Iris, 207, 209, 210
  características generales histológicas, 208
  epitelio, 34, 208, 210
  esfínter de la pupila, 209
  estroma, 208, 210
  músculo dilatador de la pupila, 209
  pupila (vista de la retina), 208, 210
Islotes de Langerhans, 123, 124

Laberinto
  óseo, 216, 217, 218, 219, 220, 675, 676, 680, 681, 682
  membranoso, 216, 217, 218, 219
  oseo, 216, 217, 218, 219
  vestibular, 217, 218
Labios, 98
Lagunas en el tejido óseo, 43, 44
Laminario
  crifosis de la escoliosis, 713
  clínica, historia, 29, 98, 99, 30, 31, 77
  epicostal, 206
  espiral óseo, 216, 219
  lesión de la escoliosis, 706
  intercostales, 223
  limitante de la cornea, 206
  muscular de la cuerda, 108, 109
  supraciliar, en el cuerpo ciliar, 208
  supraconoidea, 207
Laringitis, del tejido óseo, 43, 44
Laringe, 133
Lengua, 34, 20, 98, 100
Leucocitos, 36, 37
Ligamento espiral con el ligamento coclear, 216, 219
Limbo, 205, 219
Linfocitos, 37, 79, 85
Linfocitosis, 13
Linfocitos, 13
Linfáticos
  capilares clínicos, 139
  colectores, 200, 201, 202
  pulmonares, 140
  terminales, 182
Linfulos de la hipófisis, 148, 157

Macrófagos alveolares, 14, 31, 83, 140
Mácula densa del túbulo renal distal, 167, 168
Manos, Véase Glándulas mamarias
Masticación, 32
Matriz
  cartilaginosa, 42
  del esmalte, 105, 106
  del pelo, 94
  dentaria, 104, 105
  mesangial en los corpúsculos renales, 146, 148
  ósea, 44
  ungueal, 94
Mecanismo de secreción
  apocrina, 32
  holocrino, 32
  merocrino, 32
Mediastino testicular (véase de Highmore), 186
Médula
  ósea, 163, 165
  del pelo, 93, 96
  en los ganglios linfáticos, 80, 180, 82, 83
  ósea, 38-40, 46
  renal, 166, 162, 164, 180
Megacariblasto, 38, 40
Megacariocito, 38, 40
Melanina en la epidermis, 97
Melanocitos, 14, 92, 220
Meninges, membranas en, 15, 40
Mesotelioma, 39
  basal, 20, 148, 170, 172, 183, 184
  basilar, 219, 220
  celular, 51
  de Bowman, 206
  de Bruch en el ojo, 207, 208
  de Descemet, 206
  de Reissner, 219
  elástica fenestrada, 60, 69
  limitante de la retina, 211
  nuclear, 14
  sinovial, 48
  timpánica, 219, 220
  vestibular, 219
Meninges, 150
Meningioma, 160, 145
Mesénquima, 30, 104, 106
Mesoderma, 196
Mesotelioma, 135, 136
Mesotelio del ovario, 189
Mesovario, 198
Metaestroma, 15
Metaestroma, desarrollo de, 52
Metafase, 15, 16
Metamielocito, 39
Micrencefalia, 54
Microglia, 58
Midriasis, 59
Mioblastos, 80
Mioblasto, 59
Miocardio, 59, 52, 53, 55, 56
Miofibrillas, en el músculo esquelético, 50
Miometrio, 177, 185
Miosarcolisis, 53
Mitosis, 15, 16
Modiolo, 216
Monocitos, 37
Mucosa
  de la lengua, 99
  de las vías urinarias, 151, 152, 153
  del intestino delgado, 19, 22, 23, 116
  esofágica, 20, 128
  gástrica, 20, 25, 112, 113
  laríngea, 133
  olfatoria, 132
  oral, 99
  respiratoria nasal, 132
Mucus, 22, 23
Músculo(s), 56-63
  cardíaco, 31, 52, 53, 55, 56
  ciliar, 207, 208
  cutáneos, 190
  de la lengua, 99
  dilatador de la pupila, 209, 210
  esfínter de la pupila, 209, 210
  esquelético, 50, 52, 53, 99, 100
  liso, 58, 59, 61
  estriado voluntario, 98

Nefrona, 146, 147
Neuritis, 59, 60, 217
Neuroblastos, 10, 57
Neurohipófisis, 157
Neuronas, 10, 11, 12, 13, 56, 59, 61, 62, 63, 64
Nodo de Ranvier, 59
Normoblasto, 39, 40
Nucleolo, 10
Núcleo(s)
  centrosoma de Flemming, 16
  células, 40
  morfología general, 14
  organelas nucleares, 15
  polipoide, en los folículos secundarios, 88
Nucleolo, 14

Odontoblastos, 105, 106
Oído, 2, 19, 206
  aspecto de conducto semicircular, 216
  canal
    membranoso, 219, 220
    óseo, 216
  cóclea, 217, 220
  cófea, 216
  conducto
    cóclear, 216, 219
    semicircular, 217
  cápsula de cartílago ungueal, 217
  espiral
    de Nuel, 223
    perilinfático, 216
  ganglio espiral, 216
  helicotrema, 216
  ligamento espiral, 216
  membrana basilar, 219
  modiolo, 216
  órgano de Corti, 216, 219, 220
  rampa
    timpánica, 216
    vestibular, 216
Ojo, 205, 214
  ángulo iridocorneal, 207
  barrera, 211
  capa de células y bastones, 211
  conjuntiva, 214, 214
  cornea, 211
  cámara, 15, 206, 214
  coroides, 207
  cristalino, 212, 213
  cuerpo
    ciliar, 207
    vítreo, 214
  desarrollo, 214
  disco del nervio óptico, 212
  esclerótica, 206
  esfínter de la pupila, 209
  glándulas lagrimales, 214
  iris, 14, 204, 205
  músculo
    ciliar, 207, 208
    dilatador de la pupila, 209
  nervio óptico, 212
  párpados, 214
  retina, 211
  tunica de globo ocular, 206, 207, 211
  úvea, 207, 208, 209
Organización, 38
Oreja, 169, 169, 170, 171
Organo(s)
  de Corti, 216, 219, 220
  del esmalte, 104, 105
  linfoides, 8, 87
Ortiforia, 44, 45, 46, 47
Osificación, 44
Osteoblasto, 44
Osteocitos, 43, 44
Osteoclasto, 44
Osteogénesis, en, 45, 46, 47
Osteoide, 44
Otolitos, tinción de Bielschowsky, 43, 44
Ovarios, 168, 176
  características generales, 168
  células, 68, 169, 170, 172, 174
  cuerpo calloso, 174
  folículo, 168, 170
  cuerpo
    albicans, 174
    lúteo, 173, 174
  cuerpo calloso, 173
  desarrollo de los folículos primordiales, 168
  folículos, 168, 169, 170, 171, 172
  médula, 168, 169
  ovulo, 15, 168, 169, 170, 171
  tuba, 169, 170, 171, 176

Páncreas, características generales, 11, 12, 22, 24, 123, 124
Papilas
  de la lengua, 99, 100
  del nervio óptico, 212
  dentaria, 104
  dérmicas, 20, 91, 92
  foliadas, 99, 100
  renales, 166, 151
Paratiroides, 162
Parietal, 101
Párpados, 214
Pars
  convoluta del túbulo renal, 146, 147
  desalis de la hipófisis, 28, 156
  intermedia de la hipófisis, 151
  nervosa de la hipófisis, 157
  plicatilis del epidídimo, 115
  tuberalis de la hipófisis, 157
Pelo
  características histológicas, 93, 94
  quiste, 94
Pene, 184, 193
Pericardio, 29, 26
Pericondrio, 42, 43, 134
Perineuro, 177
Periostio, 60
Peritoneo, 56
Piel, 90-96
Pigmento
  de lipofuscina, 13
  endógeno, 13, 14, 210, 211
  exógeno, 14
Pilosa, 114
Percolación en la glándula pineal, 158, 159
Pinzamiento renales, 144
Pituitaria, 157
Placa
  cornea, 198, 199
  de Peyer, en el intestino delgado, 118
Placenta, 196, 197
Plaquetas, 36
Plasmocitos, 13
Pleura, 141
Pleura
  cáncer, mesotelioma con invasión de tejido adiposo, 135
  cavidad, 65
  parietal fibrosa, 140
  pulmonar, de Meissner, 61
Pliegues circulares, de Kerckring, 115
Podocitos, 146, 147
Polioencefalitis parenquimatosa, 134
Polos del corpúsculo renal, 146, 147, 148
Poros gustativos, 100
Porfiritina, 105, 106
Prepucio
  cáncer, 207, 208
  pericondrio en los cartílagos, 58
Prótesis de mama, 39
Protoplasma, 39

Prostaglandinas uterinas, liberación cíclica 239
Proteína, 34, 142
Puente muscogástrico, 92
Pulmones, 130-141
  acino respiratorio, 139
  alveolos, 136, 137, 138, 139, 140, 141
  árbol bronquial, 136, 137, 139, 139, 141
  área, 139
  barrera de difusión alveolocapilar, 471
  bronquiolos, 138, 139, 141
  bronquios, 136, 137
  características generales, 136
  células, 140
  circulación circulares, 139
  ejercicio aeróbico, 481
  fisiopatología, 141
  células, 141
  fisiopatología circulares, 140
  pared alveolar, 140
  pleura, 141
  vías circulares, 139, 140
  volúmenes pulmonares, 141
Pulpa
  blanca, en el bazo, 84, 85
  dentaria, 185, 186
  roja del bazo, 83, 85, 86

Quemosis, 91, 95, 95
Quimiotaxis, 91, 92
Quimiotaxis en la inflamación, 200

Radio
  del pelo, 93, 94
  distancia, 187
Ramón
  Limpiezas, 216, 218
  semilunar, 216, 218
Rayos catódicos, en la formación visual, 104, 105
Reacción, 182, 188
Reticulina, 90
Retículo endoplásmico, en el mantenimiento dentario, 104, 105, 106
Retículo, 50
Retículo, 211, 212
Retinas, 104, 151
  aparato vestibulococlear, 168
  área de Broca, 159
  capacidad glomerulares, endocrina, 146, 147, 148
  capsula
    de Bowman, 110
    renal, 144
  características generales, 134
  células mesangiales, 146, 147, 148
  circulación papilares del Bellini, 150
  corpúsculo renal, 145, 146, 147, 148
  corteza, 144, 145, 146, 147, 148
  medula dentaria, 168
  médula suprarrenal, 168
  médula, 144, 145, 149, 150
  membrana basal glomerular, 149
  neurona, 145, 146, 147
  papila del, 151
  pedículos, 146, 147
  tejido medulares, 145
  segmento delgado, 149
  sistema circulatorio, 150
  tubos, 29, 146, 147, 148, 149
  vasos sanguíneos, 150
Rodete del ligamento espiral, 219

Sabores
  elevadores, 169
  umbrales, 169
Sangre, 38-40
Sarcolema, 52
Secreción glandular, 23
Segmento hemato de los tubos seminíferos, 180
Semilunas
  de von Ebner (serosas), 24, 102, 103
  serosas, en las glándulas salivales, 102, 103
Senos
  corticales, en los ganglios linfáticos, 81, 83
  de Rokitansky-Aschoff, 130
  medulares, en los ganglios linfáticos, 82, 83
  subcapsular, en los ganglios linfáticos, 82, 83
Septum del pene, 193
Sincronización, 68
Sinus de retina, 101
Sinusoides
  en el bazo, 84, 86
  en el hígado, 14, 86, 75, 136, 137
  en la corteza adrenal, 164
  en la hipófisis, 156
  en la médula ósea, 58
  venosos
    en la médula ósea, 211
    en el bazo, 198
Solución
  de continuidad traumática, en los glándulas salivales, 25
  de Hanks, 42, 44, 45
  de sales para, 125
  normales, bazo, 84
Somatostatina (GHIH), células productoras, 112, 154
Soplo
  Blanco, 58, 64
  por en la cavidad cardiaca, 64

Tacto
  células de los folículos sensoriales, 172
  folículos, en el cuero, 169, 170, 171, 172
  fibras
    células, en la formación del cuerpo lúteo, 115
    de las células secundarias, 172
Tejido
  adiposo, 31, 36, 51, 53
  cartilaginoso, 47, 49
  células subcutáneas, 90
  células, 30, 31, 102
  conjuntivo, 42, 44
  conectivo, 30, 36
  dentro conjuntivo, 28, 29, 33
  de sostén, 47
  células, 48, 49
  epitelial, 17
  esponjoso, 53
  esquelético, 47, 49
  fibroso, 28, 29
  formación, 58, 47
  intercelular del esmalte, 182, 183, 184, 185
  laminar, 43, 44
  linfoide, 31, 32
  muscular, 77
  nervioso, 34
  células, 43, 44
  nerviosos, 32
  nuevo regional, 33
  normal, 35, 107
  muscular, 50-53
  nervioso, 96-69
  óseo, 43, 44, 45, 46, 47
  periapical, en el hígado, 139, 170
  pseudo, 42
  vascular, 30, 31, 177
Teclados de la cadena, 18
Tendones, 33, 93
Terminación nerviosa abierta encapsulada, 62
Testículo, 182-186
  barrera hematoseminífera, 183
  características generales, 182
  células
    de Leydig, 185, 186, 185
    de Sertoli, 184, 183
    intersticiales, 184, 185
  epitelio seminífero, 184
  espermatides, 184, 185
  espermatocitos primarios, 184
  espermatogénesis, 184
  espermatogonias, 184
  espermatozoides, 184, 183
  espermiogénesis, 184
  tejido intersticial, 184
  túbulos seminíferos, 183, 183, 184, 185
Tono, 70, 73
  adiposo, 73
  cerrado, 76, 76
  células musculares esqueléticas, 76
  células características histológicas, 76
  contracción general, 73
  inervación, 76
  relajación, 76
  subcutáneo, 76
  unidad contráctil-motor homológico, 76
  tipos anatómicos, 76
  trabeculado, 74
Tórax
  de Azan, 10, 28, 32, 53, 156, 162, 207
  de azul de toluidina, 32, 50
  de Broken, 56, 139
  de Cajal, sistema nervioso, 16, 57
  de DOPA, técnicas de, 62
  de Perdigón, cromosomas, 46
  de Golgi, 56, 120
  de May Grünwald Giemsa, 56, 57, 59, 46
  de neuronas, 15, 24, 43, 140
  de nervios de células, 30
  de Papanicolaou, de extensiones vaginales, 181
  de PAS, 117, 118
  de rodas, 24
  de tejidos, de células nerviosas, 11, 57
  de Van Gieson, 28, 51, 61, 201, 139
Tricodos, 201, 203
Trabéculas
  en el bazo, 84, 85
  en el cuerpo cavernoso del pene, 193
  en el ganglio linfático, 80, 81
  en el tejido óseo, 84, 85, 86
Traqueas, 134
  características histológicas generales, 134, 135
  cartílagos, 134
  epitelio, tipos celulares, 39, 135
  glándulas, 134, 135
  mucosa, 39, 134, 135
  túnica submucosa, 134, 135
Trayecto de Falopio, 115, 116
Túbulos
  colectores renales, 146, 149
  digestivo, 109, 115, 119
Tumores
  de colon, 146, 147, 148, 149
  de la dentina, 102
  óseo, en el metatarso, 180
  seminíferos, 182, 183, 184, 185
Tunel de Corti, 220
Tunica albugínea, 166, 184, 182, 183

Uñas, 93
Uretra, 150
Útero
  histología, 23, 150
  normales, 154
Útero
  características generales, 177
  cérvix de, 180
  citología exfoliativa, 181
  cuerpo de, 177, 178, 179
  endometrio, 180
  endometrios, 177, 178, 179
  epitelio de superficie, 177, 178
  glándulas uterinas, 177, 178, 179, 180
  miometrio, 177, 180
  perimetrio, 177
  ontogenia, 183

Vagina, 181
  células
    cornificadas, 181
    superficiales, 181
  ciclos, 181
  clínica
    observación, 181
    muestra, 181
    muscular, 181
Ventral
  de nódulos, 59, 181
  de Schwann, 39
  de todo conectivo, en el tejido óseo, 93, 94
  laminales perpendiculares, en el Bazo, 83
  salientes, en el folículo piloso, 93, 94
Vasos
  coronarios, 198
  linfáticos cutáneos, 76, 80
  renales, 150
  sanguíneos, estructura de la pared, 68, 69, 70, 71, 72, 73, 74
Vejiga urinaria, 30, 152
Vellosidades
  coriónicas, 144, 195, 196
  intestinales, 115, 116, 117, 122
Vena(s), 74
  cava inferior, 74
  central de hígado, en el hígado, 135, 136, 137
  de la pulpa del bazo, 85
  enclavadas, en el cuero, 144
  grandes, 74
  medianas, 74
  medula adrenal, 169
  pequeñas, 74
  porta, tejido adenohipófisis de, 126
  renales, en la circulación hipofisaria, 157
  subcutáneas, en el bazo, 85
  umbilical, 195
Ventrículo
  cerebrales, 72, 73
  de cavidad, 207
  musculares, 75
  pericapilares en los ganglios linfáticos, 83
Vesícula
  biliar, 130
  seminal, 191
Vías
  aéreas, 132, 133, 134, 135, 136, 137, 138, 139
  urinarias, 152, 152, 153, 154

Yeyuno, 116

Zona externa del ano, 122

ISBN 950-06-0848-0